

Ультразвуковая эластография селезёнки: диапазон возможностей при спленомегалии

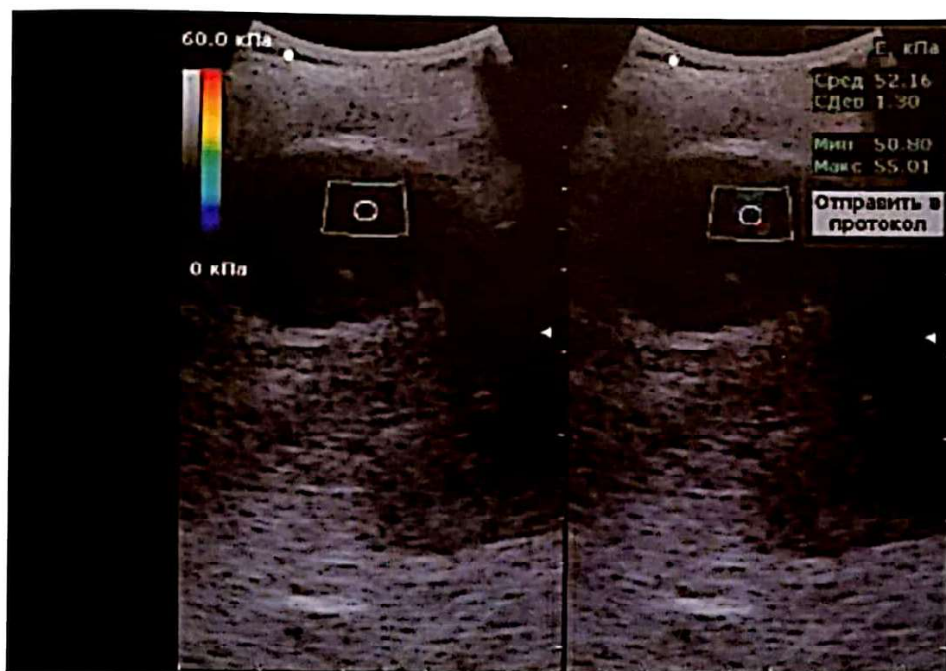


Рисунок 32 Проведение эластографии сдвиговой волны лимфомы селезенки

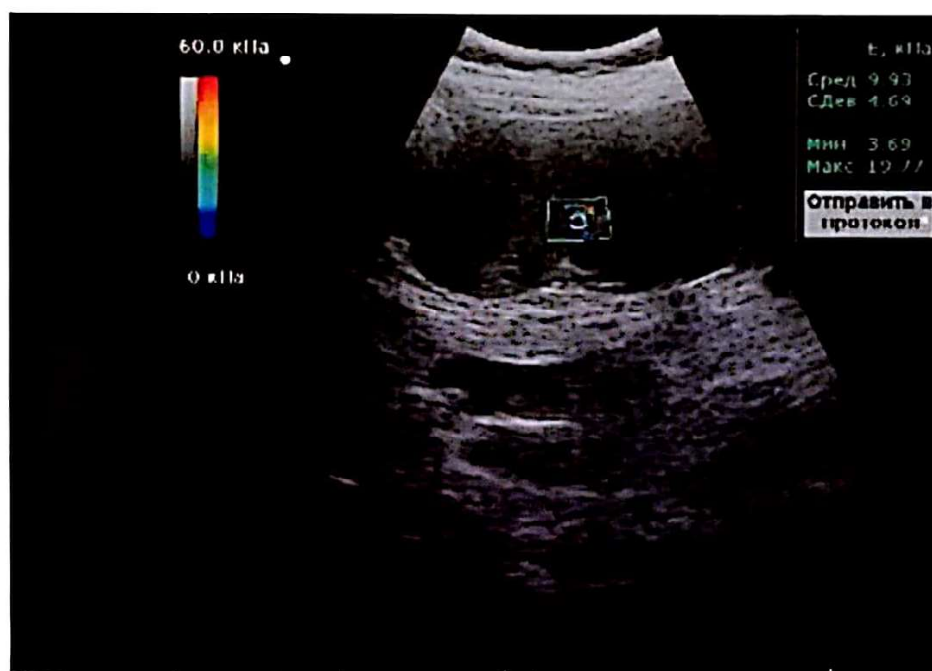


Рисунок 33 Проведение эластографии сдвиговой волны гемангиомы селезенки