

Ультразвуковая эластография селезёнки: диапазон возможностей при спленомегалии

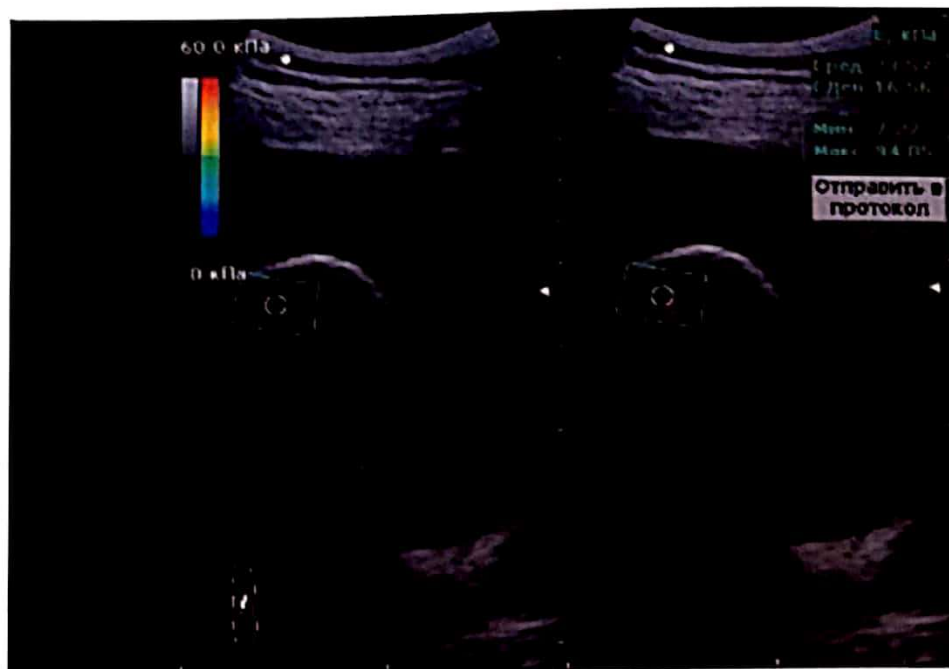


Рисунок 30 Проведение эластографии сдвиговой волны абсцесса селезенки

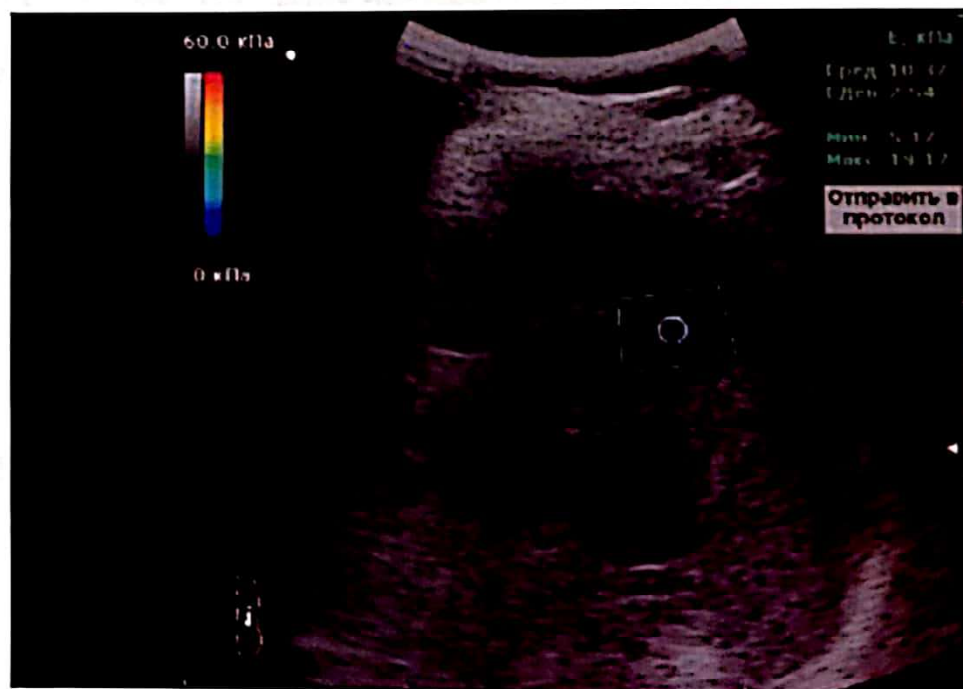


Рисунок 31 Проведение эластографии сдвиговой волны кисты селезенки