МИНИСТЕРСТВО ЗДРАВООХРАНЕНИЯ РОССИЙСКОЙ ФЕДЕРАЦИИ
ФЕДЕРАЛЬНОЕ ГОСУДАРСТВЕННОЕ БЮДЖЕТНОЕ ОБРАЗОВАТЕЛЬНОЕ УЧРЕЖДЕНИЕ ВЫСШЕГО ОБРАЗОВАНИЯ МОСКОВСКИЙ ГОСУДАРСТВЕННЫЙ МЕДИКО-СТОМАТОЛОГИЧЕСКИЙ УНИВЕРСИТЕТ ИМЕНИ А.И. ЕВДОКИМОВА

На правах рукописи

ГРИГОРЬЕВА ЕЛЕНА ВЛАДИМИРОВНА

НЕЙРОВИЗУАЛИЗАЦИЯ В ДИАГНОСТИКЕ АНЕВРИЗМ ГОЛОВНОГО МОЗГА

14.01.13 – Лучевая диагностика и лучевая терапия

Диссертация
на соискание ученой степени
доктора медицинских наук

Научные консультанты
Доктор медицинских наук,
профессор В.Е. Синицын
Академик РАН, доктор медицинских наук,
профессор В. В. Крылов

Москва, 2019 г.

ОГЛАВЛЕНИЕ

ВВЕДЕНИЕ…… 4

Актуальность проблемы 4

Цель исследования 6

Задачи исследования 6

Научная новизна 7

Практическая значимость 8

Основные положения, выносимые на защиту 9

Апробация работы 10

Внедрение результатов в практику 10

Публикации 11

Глава 1. КТ И МРТ В КОМПЛЕКСНОЙ ДИАГНОСТИКЕ АНЕВРИЗМ СОСУДОВ ГОЛОВНОГО МОЗГА (ОБЗОР ЛИТЕРАТУРЫ) ..…… 12

1.1. Общие данные……..12

1.2. Лучевая диагностика неразорвавшихся аневризм……15

1.3. Математическое моделирование интракраниальных аневризм...21

1.4. Использование КТ-перфузии у пациентов с интракраниальными аневризмами…….....29

1.5. Диагностика интракраниальных аневризм в остром периоде нетравматического кровоизлияния……37

1.6. Лучевая диагностика в отдаленном послеоперационном периоде……..50

Глава 2. ОБЩАЯ ХАРАКТЕРИСТИКА КЛИНИЧЕСКИХ НАБЛЮДЕНИЙ И МЕТОДИКА ПРОВЕДЕНИЯ НАСТОЯЩЕГО ИССЛЕДОВАНИЯ …….....54

Глава 3. КТ-АНГИОГРАФИЯ, КТ-ПЕРФУЗИЯ У ПАЦИЕНТОВ С НЕРАЗОРВАВШИМИСЯ АНЕВРИЗМАМИ…….....62

3.1. КТ- и МР-ангиография неразорвавшихся аневризм …..……...62

3.2. 2D и 3D реконструкции у пациентов с гигантскими и сложными

аневризмами……..77
3.3. КТ-перфузия у пациентов с неразорвавшимися аневризмами…94
Глава 4. МОДЕЛИРОВАНИЕ ГЕМОДИНАМИЧЕСКИХ НАРУШЕНИЙ У ПАЦИЕНТОВ С НЕРАЗОРВАВШИМИСЯ АНЕВРИЗМАМИ ..…105
Глава 5. МУЛЬТИМОДАЛЬНАЯ КТ У ПАЦИЕНТОВ С НЕТРАВМАТИЧЕСКИМИ ВНУТРИЧЕРЕПНЫМИ КРОВОИЗЛИЯНИЯМИ …….……120
5.1. Транскраниальная допплерография и компьютерная томография у пациентов с разрывом интракраниальных аневризм……...123
5.2. КТ-перфузия у пациентов с разрывом интракраниальных аневризм в до- и послеоперационном периоде….……131
Глава 6. КТ-АНГИОГРАФИЯ И КТ-ПЕРФУЗИЯ У ПАЦИЕНТОВ С ИНТРАКРАНИАЛЬНЫМИ АНЕВРИЗМАМИ В ОТДАЛЕННОМ ПОСЛЕОПЕРАЦИОННОМ ПЕРИОДЕ……..166
Глава 7. ОБСУЖДЕНИЕ РЕЗУЛЬТАТОВ…….……..183
ЗАКЛЮЧЕНИЕ……...193
ВЫВОДЫ……196
ПРАКТИЧЕСКИЕ РЕКОМЕНДАЦИИ……198
СПИСОК СОКРАЩЕНИЙ……200
СПИСОК ЛИТЕРАТУРЫ……...202

ВВЕДЕНИЕ

ОБЩАЯ ХАРАКТЕРИСТИКА РАБОТЫ

Актуальность темы исследования и степень ее разработанности

Среди причин нетравматического субарахноидального кровоизлияния (САК) разрывы аневризм интракраниальных артерий являются источником 50-70% всех внутричерепных кровоизлияний (В.В. Крылов, Н.А. Полунина, 2011). Методы лучевой диагностики применяются на каждом этапе выявления и оценки интракраниальных аневризм, как без разрыва, так и при нетравматическом САК. «Золотым стандартом» в диагностике аневризм остается церебральная ангиография (ЦАГ), однако все большее значение приобретает компьютерно-томографическая (КТ-) и магнитно-резонансная ангиография (МР-ангиография), которые, по данным различных исследователей, во многих случаях с успехом заменяют ЦАГ (В.В. Крылов, Ш.Ш. Элиава, 2015, R.Bechan et al., 2015). Чувствительность этих методик в выявлении аневризм диаметром не менее 2-3мм составляет 80-98%, а чувствительность в диагностике ангиоспазма на фоне нетравматического САК достигает 76-95% (Thompson B.G., 2015). Применение ЦАГ остается обязательным в случае сложных аневризм при необходимости проведения окклюзионных тестов либо одновременной эндоваскулярной операции.

Данные о патофизиологии интракраниальных аневризм позволили рассматривать их рост и развитие не только в зависимости от особенностей локальной гемодинамики, но и в совокупности с изменениями кровотока в бассейне несущего сосуда, очаговыми изменениями вещества головного мозга, состоянием артериального круга большого мозга в целом. Становится очевидным, что понимание характера гемодинамических нарушений, как в области самой аневризмы, так и в пределах артериального круга большого мозга, поможет нейрохирургу не только более точно определиться с выбором метода и времени

оперативного вмешательства, но и составить прогноз течения послеоперационного периода, прежде всего оценивая риск развития ишемических изменений на фоне ангиоспазма. Наблюдение за динамикой изменений периферического кровотока головного мозга позволит также оценить эффективность применяемого лечения.

Для комплексной оценки состояния вещества головного мозга, особенностей выявленной аневризмы и определения состояния регионарной гемодинамики необходимо сопоставление и анализ данных различных методов лучевой диагностики, включая КТ головного мозга, КТ-ангиографию, транскраниальную допплерографию (ТКДГ) и КТ-перфузию. Использование перфузионных методик в КТ и МРТ открывает новые перспективы в оценке изменений микроциркуляции коры больших полушарий в ответ на различные гемодинамические нарушения, острую и хроническую ишемию мозга, в том числе как следствие сосудистого спазма. Однако применение КТ- и МР-перфузии в клинической практике пока не получило широкого распространения. Не стандартизированы показатели перфузии, что серьезно затрудняет сравнение данных, полученных с помощью различной аппаратуры. Недостаточно описана семиотика нарушений перфузии при острой и хронической недостаточности кровотока головного мозга. Не доказано влияние сопутствующих нарушений кровотока у пациентов с интракраниальными аневризмами на риск разрыва аневризмы и развития ишемических изменений в послеоперационном периоде, в том числе в отдаленном периоде после выключения аневризмы. В литературе приведены данные исследований, оценивающих особенности перфузии коры головного мозга при нетравматическом САК и ангиоспазме, но не описана семиотика ранних послеоперационных изменений и отсутствуют данные, позволяющие дифференцировать послеоперационную картину от нарушений перфузии, характерных для спазма, а также оценивать эффективность различных методов борьбы во спазмом, в том числе методов экстренной реваскуляризации (O.Syed, 2003; M. Wintermarka et al., 2006; S. Binaghi et al., 2007).

Решение этих задач позволит не только определить показания для применения современных методик КТ и МРТ на каждом этапе диагностического

алгоритма, но и объединить результаты для выбора тактики лечения и составления прогноза исхода нетравматического САК у пациентов с разрывами интракраниальных аневризм.

Цель исследования

Определение диагностической и прогностической значимости современных КТ и МРТ методик у пациентов с интракраниальными аневризмами в рамках алгоритма обследования в пред- и послеоперационном периоде

Задачи исследования

1. Оценить особенности церебральной гемодинамики у пациентов с интракраниальными аневризмами без разрыва с помощью КТ-перфузии
2. Изучить возможности применения математического моделирования на основании данных КТ-ангиографии и КТ-перфузии для оценки нарушений локальной гемодинамики у пациентов с интракраниальными аневризмами
3. Изучить различные типы ангиографически выявляемого церебрального ангиоспазма и их влияние на исход заболевания в остром периоде разрыва интракраниальных аневризм
4. Оценить эффективность различных методов диагностики (КТ, ТКДГ) в определении прогноза развития и распространенности ишемии мозга вследствие церебрального ангиоспазма в остром периоде разрыва интракраниальных аневризм
5. Оценить прогностическую значимость КТ-перфузии в определении распространенности нарушений микроциркуляции коры головного мозга и объема ишемии мозга у пациентов с ангиоспазмом
6. Определить показания к экстренной реваскуляризации у пациентов в остром периоде разрыва интракраниальных аневризм на основании данных КТ-перфузии
7. Изучить особенности нарушения церебральной перфузии в отдаленном послеоперационном периоде после выключения аневризмы из кровотока
8. Разработать алгоритм обследования пациентов с интракраниальными аневризмами с использованием КТ-перфузии в до- и послеоперационном периоде

Научная новизна исследования

Настоящая работа является первым обобщающим научным исследованием, посвященным использованию современных методов лучевой диагностики у пациентов с интракраниальными аневризмами. Впервые предложено включить КТ-перфузию в алгоритм обследования пациентов с интракраниальными аневризмами с целью оценки микроциркуляции коры головного мозга и риска развития ишемических изменений у пациентов с неразорвавшимися аневризмами при нетравматическом САК и последующим ангиоспазме.

Изучена возможность использования КТ-перфузии для определения показаний к реваскуляризирующим операциям у пациентов с интракраниальными аневризмами и впервые описана семиотика изменений микроциркуляции коры головного мозга в ответ на оперативные вмешательства. На основе данных КТ-ангиографии и КТ-перфузии с помощью методов математического моделирования впервые изучены особенности локальной гемодинамики сложных аневризм, влияющие на развитие ишемии в послеоперационном периоде и когнитивных расстройств в отдаленном послеоперационном периоде

Теоретическая и практическая значимость исследования

Теоретическая значимость диссертационной работы заключается изучении нарушений гемодинамики на уровне аневризмы головного мозга и влияния данных нарушений на церебральную перфузию в целом. Результаты исследования отражают взаимосвязь механизмов ауторегуляции церебрального кровотока на уровне крупных интракраниальных артерий и периферического звена при аневризмах без разрыва и на фоне ангиоспазма при нетравматическом САК.

Работа имеет практическое значение, расширяя возможности применения КТ-перфузии в клинической практике у пациентов с интракраниальными аневризмами. На основе проведенного исследования составлены практические рекомендации обследования пациентов с нетравматическим САК, включающие современную методику лучевой диагностики – КТ-перфузию, что позволяет уточнить тактику хирургического лечения у пациентов с разрывами интракраниальных аневризм, достоверно оценить риск развития ишемических

изменений и риск развития когнитивных нарушений в отдаленном послеоперационном периоде.

Методология и методы исследования

Работа над диссертационным исследованием проводилась в три этапа. На первом этапе изучались отечественные и зарубежные источники литературы, описывающие методику проведения ультразвуковой эластографии, сравнивались полученные данные. Всего проанализировано 147 источников, из них 70 – отечественных и 47 – зарубежных.

На втором этапе были проанализированы результаты ультразвуковых исследований 464 пациентов с различными онкологическими заболеваниями, проходившим лечение в МГОБ №62 с использованием ультразвуковой эластографии. У всех пациентов были заподозрены метастатические изменения в лимфатических узлах различной локализации. Каждому пациенту была выполнена тонкоигольная аспирационная биопсия подозрительного на метастатически измененный лимфатического узла и получена морфологическая верификация первичной опухоли до начала лечения.

На третьем этапе проводилась обработка полученной информации с использованием статистических методов, формулировка выводов и разработка методических рекомендаций.

Основные положения, выносимые на защиту

1. Установлено, что сочетанное применение нативной КТ, КТ-ангиографии и КТ-перфузии позволяет наиболее точно диагностировать церебральный ангиоспазм, прогнозировать объем и распространенность ишемических изменений головного мозга, что влияет на исход заболевания у пациентов с нетравматическими внутричерепными кровоизлияниями

2. Доказано, что распространение ангиоспазма на периферические ветви интракраниальных артерий является предиктором неблагоприятного исхода у пациентов с нетравматическими внутричерепными кровоизлияниями

3. Выявлены нарушения периферической микроциркуляции головного мозга у пациентов с интракраниальными аневризмами без разрыва, способные

повлиять на развитие ишемических изменений, в том числе в отдаленном послеоперационном периоде

4. Установлено, что данные КТ-ангиографии и КТ-перфузии могут быть использованы для создания пациент-ориентированных моделей с целью изучения особенностей локальной гемодинамики у пациентов со сложными аневризмами

5. Доказано, что деформация несущей артерии у пациентов с неразорвавшимися аневризмами и перенесенный церебральный ангиоспазм после нетравматических внутричерепных кровоизлияний приводит к дефициту перфузии височных и лобных долей в отдаленном послеоперационном периоде, что может быть причиной развития когнитивных нарушений

Связь работы с научными программами, планами, темами

Диссертационная работа выполнена в соответствии с научно - исследовательской программой кафедры лучевой диагностики стоматологического факультета ФГБОУ ВО МГМСУ им. А.И. Евдокимова Минздрава России «Инновационные и традиционные лучевые технологии в клинической практике» (государственная регистрация №114112840044).

Тема диссертации утверждена на заседании Ученого совета стоматологического факультета ФГБОУ ВО МГМСУ им. А.И. Евдокимова Минздрава России (протокол № 6 от 12.02.2019).

Клиническое исследование в рамках диссертационной работы одобрено межвузовским комитетом по этике при ФГБОУ ВО МГМСУ им. А. И. Евдокимова Минздрава России (протокол № 01-19 от 31.01.2019).

Протокол диссертационного исследования «Нейровизуализация в диагностике аневризм головного мозга» был одобрен комитетом по этике, протокол №11 от 17 октября 2019 г.

Работа проводилась в соответствии с «Правилами клинической практики в Российской Федерации», утвержденными приказом Минздрава России от 19.06.2003 №266 и этическими нормами Хельсинской декларации Всемирной медицинской ассоциации «Этические принципы проведения научных

исследований с участием человека», с поправками 2008 года и «Правилами клинической практики в Российской Федерации», утвержденными Приказом Минздрава РФ от 19.06.2003г. №266.

Соответствие диссертации паспорту научной специальности

Научные положения, результаты и выводы диссертации соответствуют паспорту специальности 14.01.13 – Лучевая диагностика, лучевая терапия (медицинские науки).

Обоснованность и достоверность полученных результатов

Достоверность результатов работы подтверждается достаточным количеством наблюдений (n = 464), современным высокотехнологичным методом исследования. Научные положения, выводы и практические рекомендации, представленные в диссертации, основаны на фактических данных, представленных в приведенных таблицах и рисунках, анализ которых проведен с использованием статистических методов.

Апробация работы

Работа апробирована и рекомендована к защите на совместном заседании кафедр лучевой диагностики, кафедры нейрохирургии и нейрореанимации Федерального государственного бюджетного образовательного учреждения высшего образования «Московский государственный медико-стоматологический университет имени А.И. Евдокимова» Министерства здравоохранения Российской Федерации и кафедры многопрофильной клинической подготовки Факультета фундаментальной медицины Московского Государственного Университета имени М.В. Ломоносова. (22.10.2019, протокол № 191).

Основные положения диссертации доложены и обсуждены на

ежегодном конгрессе Российского общества рентгенологов и радиологов (Москва, 2015), на заседании круглого стола «Хирургия аневризм головного мозга. Диагностика и выбор тактики лечения» в рамках ежегодного конгресса Российского общества рентгенологов и радиологов (Москва, 2016), на Невском Радиологическом форуме (Санкт-Петербург, 2016), на конгрессе Радиология

(Москва, 2017), на конгрессе Российского общества рентгенологов и радиологов (Москва, 2017), в докладах на выездных образовательных циклах «Неотложная нейрохирургия» (Казань 2014, Симферополь 2015, Нальчик 2016, Севастополь 2016, Пермь 2017, Волгоград 2017, Тула 2018), в рамках образовательного цикла «Сосудистая нейрохирургия» (Санкт-Петербург 2017), в рамках образовательных циклов «Перфузионные методики в нейрорадиологии» (Москва 2016-2019гг.) и образовательных циклов «Функциональная МРТ» (Москва 2016-2019гг.), на конгрессе Европейского общества нейрорадиологов (Мальме, Швеция 2017) и конгрессе Европейского общества радиологов (Вена, Австрия 2014-2019гг.).

Внедрение результатов исследования в практику

Реализация представленных в диссертационной работе положений осуществляется в ежедневной деятельности отделения КТ и отделения неотложной нейрохирургии НИИ скорой помощи им. Н.В. Склифосовского, в отделении лучевой диагностики и отделении нейрохирургии КМЦ МГМСУ им. А.И. Евдокимова, а также в отделении КТ и МРТ лечебно-диагностического центра «ПАТЕРО КЛИНИК».

Личный вклад автора

Весь материал, представленный в диссертации, получен, обработан, проанализирован лично автором.

Публикации по теме диссертации

По теме диссертации в центральной и местной печати опубликовано **28** печатных работ, из них **25** – в рецензируемых журналах, рекомендованных ВАК РФ. Основные положения работы были изложены в главах **5** монографий.

Структура и объем диссертации

Диссертация изложена на 233 страницах машинописного текста и состоит из введения, обзора литературы, описания материалов и методов исследования, результатов собственных исследований и их обсуждений, выводов, практических рекомендаций, списка литературы, содержащего 239 источников (из них – 48 отечественных и 191 иностранных авторов). Диссертация иллюстрирована 20 таблицами, 62 рисунками.

ГЛАВА 1.

КТ И МРТ В КОМПЛЕКСНОЙ ДИАГНОСТИКЕ АНЕВРИЗМ СОСУДОВ ГОЛОВНОГО МОЗГА

1.1. Общие данные

В структуре сосудистых заболеваний головного мозга нетравматическое субарахноидальное кровоизлияние (САК) занимает значимое место. По данным за 1994г. только в Москве ежегодно нетравматическое САК диагностировали у 2000 человек, причем у 51% кровоизлияние было обусловлено разрывом интракраниальных аневризм, а у 5.7% - разрывом сосудов артериовенозных мальформаций (АВМ) [9,12]. Разрывы аневризм интракраниальных артерий ответственны за 50-70% всех нетравматических САК, значительно реже источниками кровоизлияния становятся разрывы АВМ, артериальная гипертония, коагулопатии, васкулопатии, прием лекарственных препаратов (антикоагулянтов, амфетаминов) и др. [11]. Авторы американского рекомендательного протокола по лечению пациентов с неразорвавшимися аневризмами (Guidelines for the Management of Patients With Unruptured Intracranial Aneurysms: A Guideline for Healthcare Professionals From the American Heart Association/American Stroke Association) (2015) считают, что разрывы интракраниальных аневризм являются причиной САК в 80-85% случаев [215]. По данным того же источника число неразорвавшихся аневризм (примерно 2000-4000 на 100000 населения) значительно превышает частоту развития САК (примерно 1 на 200-400 выявленных аневризм в год).

Сведения о частоте встречаемости неразорвавшихся аневризм существенно изменились за последнее десятилетие, прежде всего в результате более активного использования неинвазивных диагностических методик с целью скрининга. Согласно данным различных источников, распространенность аневризм сосудов

головного мозга колеблется от 5 до 16 на 100 тыс. населения и составляет до 1-4% всех внутричерепных патологических образований, причем множественные аневризмы составляют 15-30%, а двусторонние – 10% от общего числа. Средний возраст первичного выявления аневризм 40-50 лет, причем в 60-80% случаев эта патология диагностируется у женщин [9,12]. Одновременно, авторы американского рекомендательного протокола (2015) подчеркивают зависимость статистических данных о частоте неразорвавшихся аневризм от метода диагностики и отбора пациентов для скрининга и считают, что проведенные на сегодняшний день исследования не позволяют достоверно оценить встречаемость интракраниальных аневризм в популяции. По их данным аневризмы без разрыва обнаруживают в результате 0,4-3,6% вскрытий пациентов и в 3,7-6% случаях при проспективных ангиографических исследованиях [215]. По данным метаанализа M.H.Vlak с соавт. (2011) частота встречаемости аневризм в популяции составляет около 2,8% [222]. По мнению авторов российских клинических рекомендаций по лечению неразорвавшихся аневризм для людей в 50 лет без сопутствующей патологии эта цифра составляет 3,2%. Экстраполируя данные мировых исследований на население РФ В.В. Крылов с соавт. предполагают, что около 4 млн человек в России являются аневризмоносителями [25]. Аневризмы больших размеров часто выявляются благодаря сопутствующему масс-эффекту, сопровождающемуся неврологическими нарушениями (головной болью, судорогами, ишемическими нарушениями и пр.). Скрининговые исследования показывают преобладание в популяции «немых» аневризм размером менее 7мм: до 90,2% по данным M.H. Li с соавт. (2013) [156]. По данным авторов рандомизированного мультицентрового проспективного исследования ISUIA (The International Study of Unruptured Intracranial Aneurysms) неразорвавшиеся аневризмы выявляли при обследовании пациентов после разрыва другой аневризмы (30,4%), при клинике головной боли (23,7%), ишемических нарушений (10,5%), поражения черепно-мозговых нервов (8,0%), судорожных приступов (2,9%) [215]. И хотя менее 1% существующих аневризм приводят к нетравматическому внутричерепному кровоизлиянию, тяжесть состояния пациентов и высокий риск неблагоприятных исходов требуют

их своевременного выявления и одновременно оценки риска разрыва для выбора тактики лечения.

Еще 10 лет назад алгоритм диагностики интракраниальных аневризм как в холодном периоде, так и на фоне разрыва предусматривал обязательную церебральную ангиографию (ЦАГ), в случае развития нетравматического САК дополненную нативной компьютерной томографией (КТ) до и после операции, в том числе для диагностики ишемии вследствие ангиоспазма. Развитие современных методов лучевой диагностики привело к включению в этот алгоритм на разных этапах КТ- и МР-ангиографии, транскраниальной допплерографии (ТКДГ). Однако, в связи с отсутствием стандартизации оснащения и различным набором программ исследования в лечебно-профилактических учреждениях, остается неясной роль каждого из этих методов в едином диагностическом алгоритме.

Современный уровень развития методов лучевой диагностики позволяет использовать в скрининге неразорвавшихся аневризм практически все доступные методики: ЦАГ, КТ- и МР-ангиографию. По данным различных авторов скрининг рекомендуется проводить при наличии интракраниальных аневризм у 2 и более членов семьи с периодичностью раз в 5 лет. При этом Obuchowski и соавт. рекомендуют проводить исследование лицам до 30 лет, Berg с соавт. – в возрасте 35-65 лет, а Schievink – 18-65 лет [62]. Частота встречаемости «семейных» аневризм по разным данным составляет от 7 до 20%, чаще среди родственников первого поколения у пациента с нетравматическим САК [64]. Более высокий риск выявления неразорвавшихся аневризм существует у женщин 50-60 лет, у людей с системными заболеваниями соединительной ткани и рядом сопутствующих патологий (врожденные пороки сердца, коарктация аорты, нейрофиброматоз I типа, недостаточность α1-антитрипсина и α-глюкозидазы, фиброзномышечная дисплазия, феохромацитома, синдром Нунана, туберозный склероз, артериовенозные мальформации и др.). Повышает риск выявления аневризм курение, наличие в анамнезе артериальной гипертензии, гиперхолестеринемии, поликистоза почек [25,64,215].

1.2. Лучевая диагностика неразорвавшихся аневризм

Авторы рекомендательного протокола американской ассоциации нейрохирургов (2015) считают полезным использование КТ- и МР-ангиографии при динамическом наблюдении у пациентов с неразорвавшимися аневризмами (класс I, уровень доказательности B), одновременно снижая ценность ЦАГ, как «золотого стандарта» в оценке аневризм в «холодном» периоде (класс IIA, уровень доказательности C) [215]. Несмотря на это, ЦАГ остается одним из наиболее информативных методов лучевой диагностики в диагностике сосудистых образований, особенно аневризм диаметром менее 2мм. Чувствительность метода в выявлении мелких аневризм составляет 80-97% [25,40]. Применение 3D ротационной ангиографии увеличивает разрешающую способность метода, позволяя визуализировать мелкие артерии (в том числе перфорирующие артерии) и более достоверно оценить взаимоотношения аневризмы с отходящими от купола и пришеечной части сосудами [25, 215, 235]. Благодаря субтракции при ЦАГ уменьшается процент ложноположительных диагнозов аневризм, связанный с петлеобразованием, извитостью, турбулентным кровотоком на фоне стеноза. Ротационная ангиография позволяет получить качественные объемные реконструкции. Использование плоскопанельных детекторов помогает ускорить время сбора данных и уменьшить объем вводимого контраста. ЦАГ предоставляет дополнительную информацию у пациентов с незамкнутым артериальным кругом большого мозга, особенно в диагностике аневризм ПМА-ПСА, так как демонстрирует сторону заполнения A1 и A2 сегментов передних мозговых артерий и дает информацию о функционировании ПСА. У пациентов со сложными аневризмами ЦАГ можно совместить с проведением функциональных проб: баллонного окклюзионного теста, пробы Матаса, теста Алкокка, в соответствии с клиническими рекомендациями (2015) [26]. Наконец, церебральная ангиография может быть объединена с рентгенохирургическим вмешательством [9,26].

Стандартный объем выполнения церебральной ангиографии включает контрастирование обеих внутренних сонных и позвоночных артерий.

Исследование выполняют в прямой, боковой, косой проекциях, а при необходимости – в атипичных проекциях. При выявлении гигантской аневризмы, которая может потребовать реваскуляризирующей операции, объем исследования включает в себя обязательное контрастирование наружной сонной артерии со стороны интереса [26]. Однако, в отличие от других методов лучевой диагностики с помощью ЦАГ оценивают только контрастируемый просвет артерии, поэтому достоверно визуализировать размеры и форму купола частично и полностью тромбированных аневризм затруднительно. Несмотря на высокую чувствительность в диагностике мелких аневризм, информативность ЦАГ в выявлении небольших аневризм со слабо дифференцированной шейкой (т.н. блистерных) ниже, чем КТ- и МР-ангиографии [215]. Даже используя 3D ротационную ангиографию, достоверно оценить взаимоотношения выявленной аневризмы с костными структурами основания черепа затруднительно [40].

ЦАГ – инвазивный метод исследования. Частота тяжелых осложнений может достигать 0,45%-3,6%, среди которых наиболее частыми считают тромбоэмболии, интимальные и тотальные расслоения стенок сосудов (0,05-0,55%), ложные аневризмы, продолжающееся кровотечение, гематомы мягких тканей в зоне пункции (6,9-10,7%), болевой синдром, нефропатию, связанную с введением контрастного вещества (1-2%) [52, 137]. Риск постоянного неврологического дефицита при церебральной ангиографии составляет 0,1-1,5% (по данным T.J. Kaufmann с соавт. – 2,63%) [137]. Подобный риск после хирургических вмешательств по поводу аневризм в холодном периоде – в среднем 2-3% [12]. По данным авторов российских клинических рекомендаций (2015) число осложнений при проведении ЦАГ составляет 0,07% [25]. Серьезным недостатком метода является техническая сложность исследования и необходимость премедикации, а в ряде случаев общей анестезии, требующей присутствия анестезиологической и операционной бригады. Учитывая все перечисленные факторы, ЦАГ рекомендуют использовать как дополнительный, но не единственный и необязательный метод скрининга и предоперационной подготовки у пациентов с неразорвавшимися

аневризмами. Исключение составляют сложные аневризмы, требующие проведения функциональных проб [9,25,26].

По данным R.Agid с соавт. (2010) чувствительность и специфичность КТ-ангиографии в выявлении интракраниальных аневризм составляет 87% и 98%, МР-ангиографии – 85% и 98% соответственно [52]. В то же время, по данным исследования Ajiboie с соавт. (2014) чувствительность КТА в выявлении аневризм без разрыва составляет 77-97%, для МРА – 70-99%, специфичность для обоих методов достигает 87-100% [54]. Авторы американского рекомендательного протокола (2015) присваивают КТ- и МР-ангиографии класс I уровень доказательности B, считая их практически равнозначными при использовании в скрининге неразорвавшихся аневризм [215]. Данные российских клинических рекомендаций (2015) также не отдают предпочтение какому-либо из двух методов [25]. В этих условиях, с учетом отсутствия лучевой нагрузки, МР-ангиография принимается многими исследователями, как оптимальный метод скрининга.

Времяпролетная МР-ангиография (3D TOF МРА) стала наиболее распространенным методом скрининга неразорвавшихся аневризм. Методика не требует использования контрастного вещества, что облегчает ее применение у пациентов с аллергическими реакциями и почечной недостаточностью. Мета-анализ A.M. Sailer с соавт. в 2014г. показал идентичную чувствительность 3D TOF МРА и контрастной МР-ангиографии (CEMRA) в выявлении аневризм даже небольшого размера (менее 5мм) [190, 196]. Для ряда локализаций (например, кавернозный или офтальмический сегменты ВСА) МР-ангиография становится методом выбора, так как лучше демонстрирует взаимоотношения аневризмы с несущим сосудом на фоне вычитания костных структур. МРТ информативна у пациентов с тромбированными аневризмами, так как сочетанное применение SWI либо T2Gre* и МР-ангиографии позволяет более точно оценить состояние стенки аневризмы, наличие мелких кальцинатов в теле и шейке, давность пристеночных тромбов. В клинических рекомендациях по лечению «сложных» аневризм головного мозга МР-ангиография рассматривается, как дополнительный метод диагностики с целью визуализации тромбированных аневризм и

перианевризматического отека [26]. Недостатком методики является наличие ложноположительных результатов при аневризмах небольших размеров (до 3-5мм) из-за турбулентности кровотока на фоне извитости сосудов, массивных кальцинированных бляшек в стенках артерий, артефактов от пульсации либо прилежащих костных структур основания черепа. Чувствительность 3D TOF в выявлении милиарных аневризм, по разным данным, не превышает 74-79% [215]. Контрастная МР-ангиография более достоверно отображает просвет артерий, но обладает меньшим пространственным разрешением в сравнении с КТ-ангиографией (0,7х0,7х0,8мм в сравнении с 0,35х0,35х0,8мм соответственно) [161, 175].

Решением проблемы скрининга может стать более активное использование 3D TOF на МР-томографах напряженностью магнитного поля 3Т и выше. Пространственное разрешение методики при использовании сверхвысокого магнитного поля достигает 0,6-0,7мм при сохранении соотношения сигнал/шум [236]. M.H.Li с соавт. (2014), используя 3Т TOF МР-ангиографию с высоким пространственным разрешением и построением объемных изображений, показали высокую чувствительность сверхвысокопольной МРТ в выявлении аневризм размером менее 5мм (96,4-97,3%) [157]. Использование 3Т магнитных полей позволяет избежать основных недостатков МР-ангиографии и дифференцировать аневризму от инфундибулярного расширения устья артерии, петлеобразования, деформации просвета артерии кальцинированной бляшкой. A.M. Sailer с соавт. (2014) также утверждают, что использование 3Т МР-ангиографии повышает чувствительность в выявлении аневризм размером менее 3мм до 86% [196]. Однако оба автора признают, что информативность МР-ангиографии во многом зависит от опыта исследователя. Авторы американского рекомендательного протокола (2015) также подчеркивают более высокую информативность МР-ангиографии у исследователей с опытом работы с сосудистой патологией [215].

МР-ангиография имеет большое преимущество в отдаленном послеоперационном периоде в сравнении с другими методами, так как менее подвержена артефактам от клипсов и стентов. Несмотря на искажения от костей

основания черепа и турбулентности кровотока на уровне операции, метод считается более информативным в выявлении остаточного объема аневризмы и в динамическом наблюдении при рецидиве аневризм через год и более после вмешательства [54, 208], а также при подготовке к повторному закрытию (например, эмболизации) [149]. Мета-анализ H.H.Weng с соавт. (2008) показал чувствительность контрастной МР-ангиографии в выявлении остаточной аневризмы после клипирования до 92%, специфичность – до 96% в сравнении с ЦАГ [175, 215]. Артефакты от клипса не всегда позволяют адекватно оценить размеры аневризмы, поэтому в ряде случаев требуется дообследование с помощью ЦАГ. В целом, по данным американского рекомендательного протокола МР-ангиографию рекомендуют, как неинвазивную альтернативу ЦАГ у пациентов после выключения из кровотока аневризм в отдаленном периоде, независимо от способа лечения (класс IIa, уровень доказательности C) [215].

Однако МР-ангиография оценивает состояние только интракраниальных артерий и не позволяет адекватно показать взаимоотношения аневризмы с костями основания черепа, а также анатомию наружной сонной артерии и ее ветвей, если планируется реваскуляризирующий этап. Поэтому, являясь оптимальным методом скрининга, МР-ангиография не может быть использована как единственное предоперационное обследование. Большинство исследователей предлагают КТ-ангиографию, как метод выбора при подготовке к операции, особенно когда речь идет о микрохирургическом лечении.

Хотя КТ-ангиография сопряжена с рентгеновским облучением и требует применения контрастного вещества, чувствительность метода в выявлении интракраниальных аневризм размером более 4мм достигает 100% [235]. H. Wang с соавт. (2012) оценивают чувствительность, специфичность и точность выявления аневризм размером менее 3мм с помощью 320-срезовой КТ-ангиографии как 96,3%, 100% и 94,6% соответственно, хотя при милиарных аневризмах чувствительность метода падает до 81,98% [227]. Мета-анализ 21 исследования на КТ сканнерах 16-64 срезов, проведенный E.T.Chappell с соавт. в 2003г., включавший 1251 пациента, установил чувствительность КТ-ангиографии 93,3%,

а специфичность 87,8% в выявлении аневризм любого размера [52, 215]. K-J. Min с соавт. (2014), сравнивая данные КТ-ангиографии и ЦАГ у пациентов с аневризмами передней мозговой-передней соединительной артерии, пишет о чувствительности КТ-ангиографии 94,6%, специфичности – 100%, в том числе при дифференциальном диагнозе между инфундибулярным расширением устья артерии и аневризмой [179]. КТ-ангиография остается единственным методом, с помощью которого возможно не только построить качественные 2D реконструкции для оценки морфологических параметров аневризмы, но и показать на 3D реконструкциях взаимоотношения аневризмы с ключевыми костными структурами: расположение по отношению к переднему наклоненному отростку, кавернозному синусу, спинке турецкого седла [26].

Пациентам с подозрением на интракраниальную аневризму проводят стандартную КТ-ангиографию, охватывающую область краниовертебрального перехода, основания черепа и проекцию расположения артериального круга большого мозга. Оценка экстракраниальных артерий в стандартное исследование не входит. 2D и 3D реконструкции показывают положение и строение аневризмы и интракраниальных артерий в целом, не обращая внимание на состояние ветвей наружной сонной артерии. Хотя в современной литературе подробно описывается методика сканирования и введения контрастного вещества, нет четких методических рекомендаций построения 2D и 3D реконструкций изображений для подготовки к операции в зависимости от анатомических особенностей аневризмы и артериального круга большого мозга. Между тем, особенности сосудистой анатомии, и отношение аневризмы к ключевым костным структурам основания черепа играют роль не только в выборе метода лечения (эндоваскулярный или микрохирургический), но и помогают определить доступ при планировании вмешательства. Поскольку современная КТ-ангиография способна за одно исследование оценить состояние как интра-, так и экстракраниальных отделов сонных и позвоночных артерий, метод подходит для планирования как микрохирургического, так и эндоваскулярного лечения, для визуализации сопутствующих стенозов и патологических деформаций сосудов. Одновременно, с

помощью КТ-ангиографии можно показать анатомию ветвей наружных сонных артерий, что имеет значение при сложных и гигантских аневризмах, когда планируется реваскуляризирующий этап операции. Частое применение методики в предоперационном периоде диктует необходимость изменить стандартный протокол КТ-ангиографии и сформулировать правила построения реконструкций применительно к конкретным локализациям аневризм.

Информативность КТ-ангиографии снижается у пациентов с частично либо полностью тромбированными аневризмами. Метод позволяет визуализировать только контрастируемый просвет аневризмы, пристеночные тромботические массы выглядят, как мягкотканые включения, достоверно оценить стенку аневризмы и давность тромботических масс во время этого исследования затруднительно. В послеоперационном периоде артефакты от клипсов и стентов снижают информативность метода, не давая возможности увидеть просвет артерии непосредственно на уровне выключенной аневризмы. В ряде случаев артефакты создают ложное представление о стенозе просвета артерии на уровне операции.

1.3. Математическое моделирование интракраниальных аневризм

Задача рентгенолога – не только визуализировать аневризму, но и оценить риск ее разрыва. Российские и зарубежные клинические рекомендации по лечению неразорвавшихся аневризм, прежде всего, обращают внимание на размер и локализацию аневризм [25, 215]. По данным исследования ISUIA (The International Study of Unruptured Intracranial Aneurysms) факторами риска разрыва случайно выявленной аневризмы являлись: размер более 7мм, локализация в вертебробазилярном бассейне или в области задней соединительной артерии, САК в анамнезе вследствие разрыва другой аневризмы. По данным другого крупного рандомизированного мультицентрового проспективного исследования UCAS (The Unruptured Cerebral Aneurysms Study) ежегодный риск разрыва аневризм зависел от их размера и увеличивался при расположении аневризм в области передней соединительной или задней соединительной артерии, а также при наличии дочерних куполов (дивертикулов) [26, 217]. Поэтому изучение данных лучевой

диагностики должно быть направлено на оценку именно морфологических особенностей аневризмы и несущей артерии. Значение имеет размер и форма аневризмы, локализация, расположение относительно несущей артерии, коэффициенты шейки (отношение размера купола к размеру шейки аневризмы) и артерии (отношение размера купола к диаметру отходящих от аневризмы артерий). Более высокий риск разрыва может быть связан со следующими параметрами: большой размер, неправильная форма и/или наличие дивертикулов, узкая шейка аневризмы, индекс артерии более 2,05, а также индекс аневризмы более 1,6. По данным В.В. Крылова и И.М. Годкова риск разрыва выше у аневризм размерами 5-9мм, несферической формы, с дивертикулами, с углом отклонения оси аневризмы от несущей артерии более 112 градусов и узкой площадью давления кровотока на купол (ширина площади давления менее ½ ширины купола аневризмы) [12,25].

В последние годы для более точной оценки состояния стенки аневризмы начали применять 4D КТ-ангиографию, синхронизированную с сердечным циклом. Сканирование проводится в течение одного сердечного цикла и синхронизировано с интервалом R-R. Второй вариант 4D КТ-ангиографии – динамическое контрастирование в течение нескольких сердечных циклов с ретроспективной интеративной симуляцией реконструкции интервала R-R [219]. В ходе сканирования фиксируется изменение положения, формы и объема аневризмы в зависимости от фазы сердечного цикла, что позволяет в записи воспроизвести пульсацию стенки аневризмы. Полученные данные оцениваются визуально и, как правило, содержат артефакты от костных структур. В 2011г. F.Umeda с соавт. на основании данных 4D КТ-ангиографии с динамическим контрастированием определил 2 типа движения сосудистой стенки, доступные для оценки во время исследования: равномерную пульсацию, соответствующую поступлению потока крови, и деформацию стенки аневризмы по типу мелких выпячиваний, по-видимому, характерных для наиболее измененных участков сосудистой стенки [218].

F. Ferrari с соавт. (2015) на основании анализа данных 43 пациентов с интракраниальными аневризмами с помощью 4D КТ-ангиографии показал, что

деформация стенки аневризмы в разные фазы сердечного цикла во время исследования соответствовала наиболее измененным, истонченным участкам стенки аневризм интраоперационно, часто с мелкими кровоизлияниями в стенку и активной пульсацией [106]. По мнению M.Hayakawa с соавт. (2014) активная пульсация неразорвавшихся аневризм сочетается с изменением формы в разные фазы сердечного цикла и более высокими индексами шейки и аневризмы, что соответствует более высокому риску разрыва [116]. Рекомендательный протокол Американской Ассоциации Кардиохирургов присвоил методике уровень доказательности IIb [215].

Постепенный переход от морфологической к морфофункциональной диагностике патологии интракраниальных артерий затронул и МРТ. Фазово-контрастная МР-ангиография (РС) не нашла широкого применения, как метод скрининга интракраниальных аневризм в связи с длительностью исследования, большим количеством артефактов от движения и прилежащих костных структур. Но после внедрения в клиническую практику 1,5Т и 3Т МР-сканнеров РС МР-ангиографию начали использовать с целью изучения гемодинамических параметров интракраниальных артерий. В ходе исследования, задавая граничные значения скорости кровотока, можно вычислить линейную, объемную скорость кровотока (отношение объема крови к времени прохождения через выбранный отрезок сосуда) и внутрипросветное давление как в несущем сосуде, так и в самой аневризме. Обычно средняя скорость для интракраниальной артерии задается как 80 и 100см/с, для просвета аневризмы – как 10 и 20см/с соответственно. M.E. MacDonalds с соавт. в своих работах доказали достоверность вычисляемых гемодинамических параметров при РС МР-ангиографии у пациентов с неразорвавшимися аневризмами в сравнении с инвазивными методами измерения скорости и давления в сосуде, и предложили использовать методику для оценки эффективности эндоваскулярного лечения аневризм [163]. По данным авторов у пациентов с гигантскими аневризмами определяется локальное падение объемного кровотока (volume flow rate) в несущей артерии дистальнее аневризмы при более высокой линейной скорости пристеночного, ламинарного кровотока. Давление в

просвете аневризмы выше, чем в несущей артерии. Эти изменения не связаны с локализацией аневризмы, показатели выравниваются после эндоваскулярного лечения. Уже в раннем периоде после выключения аневризмы авторы отмечают увеличение объемного кровотока и падение линейной скорости в дистальном отрезке несущей артерии и в пределах стента, а также снижение внутрисосудистого давления [162].

Полученные таким образом данные КТ- и МР-ангиографии можно использовать для более детального изучения особенностей локальной гемодинамики интракраниальных аневризм с помощью методов математического моделирования. Инвазивное измерение гемодинамических параметров аневризмы в реальной практике является трудной, а подчас и нереализуемой задачей. В связи с этим применение методов вычислительной гидродинамики, позволяющих оценить локальную гемодинамику в области аневризмы и близлежащих сосудов, является наиболее перспективным направлением в изучении факторов риска разрыва аневризм. Использование пациент-специфических математических моделей позволяет максимально приблизить модель к реальной анатомии и учесть особенности сосудистого русла пациента. Моделирование различных патологических процессов (спазма подводящего сосуда, тромбоза и др.) и «виртуального» хирургического лечения аневризм позволяет спрогнозировать изменение гемодинамики при выборе тактики ведения пациента. Кроме того, современные пакеты прикладных программ позволяют без значительных временных затрат выполнить необходимые гидродинамические расчеты и наглядно представить результаты вычисления.

Любой процесс гидродинамического моделирования включает построение анатомической трехмерной модели исследуемого объекта, определение параметров моделирования и выполнение расчетов. По данным различных авторов в качестве исходного материала для построения трехмерной пациент-специфической модели подходят данные как КТ-ангиографии, так и МР-ангиографии, и ЦАГ [57, 73, 159]. Обязательными условиями исходных данных должно быть максимально высокое пространственное и тканевое разрешение,

отсутствие артефактов, в том числе от пульсации сосудов и прилежащих костных структур. Исследование должно выполняться минимальной толщиной среза (не более 1мм) и с захватом всех мелких сосудистых структур в области интереса. Оптимальным для ангиографических данных считается избегать одновременного контрастирования артериальных и венозных сосудов на уровне исследования, так как это может затруднить в последующем интерпретацию построенной модели.

Первым этапом моделирования является построение трехмерной реконструкции на рабочей станции, при этом желательно проводить субтракцию костных структур, если в качестве исходных данных использовали КТ-ангиографию. Для использования реконструкции в вычислительных процессах необходим экспорт и последующая обработка в специализированных программах, позволяющих выполнить преобразование в набор параметрических поверхностей исследуемых сосудов и аневризм, а также их сглаживание и сшивание. В последующем, для выполнения гидродинамических расчетов трехмерная модель разбивается на множество элементов: строится так называемая «сетка», в узлах которой будут рассчитаны гемодинамические параметры.

Вторым этапом является выбор параметров моделирования и граничных условий. В расчетах обязательно учитываются свойства крови (плотность, вязкость) и сосудистой стенки (толщина, плотность, эластичность, неоднородность). В качестве граничных условий на входной и выходной участок исследуемого сосуда задаются значения скорости потока или давления.

Выполнение гидродинамических расчетов в настоящее время происходит с помощью различных зарубежных и отечественных программ (ANSYS, STAR-CD/STAR-CCM, FlowVision). Моделирование течения крови по сосудам головного мозга основывается на решении уравнения Навье-Стокса и уравнения непрерывности течения жидкости. В результате выполненных расчетов возможна оценка в динамике таких гемодинамических показателей, как давление, напряжение сдвига (wall shear stress, WSS), профиль скоростей в различных областях аневризмы.

Наиболее часто математическое моделирование используют в современных исследованиях механизмов возникновения и роста, а также рисков разрыва аневризм. При этом обычно сравнивают основные морфологические и гемодинамические параметры аневризмы у одного и того же пациента до и после разрыва [82,154]. Хотя такие исследования обычно проводятся на небольшом количестве наблюдений (в среднем 6-9 человек) и измеряемые параметры разнятся в зависимости от программы обработки данных, Hao Li с соавт. (2015), B.M.W.Cornellisson с соавт. (2015) и ряд других исследований показывают, что независимыми предикторами с точки зрения моделирования, которые наиболее резко изменяются по мере роста и после разрыва аневризмы, являются коэффициент шейки аневризмы в сочетании со снижением WSS [82,131,154]. Эти показатели оказались наиболее значимыми и у пациентов с множественными аневризмами. L.Jing с соавт. (2015) считают, что при сравнительном анализе параметров множественных аневризм именно высокий коэффициент шейки и наиболее низкий WSS говорят о высоком риске разрыва [132].

Анализ других морфологических и гемодинамических параметров неразорвавшихся аневризм дает не столь однозначные результаты. Связь таких известных предикторов разрыва, как размеры и локализация аневризм, с изменениями локальной гемодинамики при математическом анализе не доказана. С другой стороны, в литературе очень мало работ, оценивающих взаимное влияние формы, размеров купола аневризмы и гемодинамических нарушений. Даже изучение такого параметра, как WSS, непосредственно связанного с риском разрыва аневризмы, дает противоречивые результаты: в одних исследованиях риск разрыва выше при повышении WSS в области пульсового удара, в других – наибольший риск разрыва у аневризм с низким WSS в области купола [172]. L.M. Kadasi с соавт. (2013) на основании патологоанатомического исследования удаленных разорвавшихся аневризм выдвинул гипотезу о том, что внутрипросветное давление и WSS могут значительно изменяться на продолжении «жизни» аневризмы по мере увеличения ее размера. По предположению Kadasi в аневризмах небольшого размера (менее 4мм) преобладает высокое WSS,

соответствующее теории быстрого роста. В то же время, в аневризмах размером более 10мм наблюдается тенденция к снижению WSS, описанная в теории медленного роста [135]. На основании данных этого исследования H.Meng с соавт. (2014) сделали вывод о том, что формирование, рост и разрыв аневризмы – динамический процесс, при котором могут изменяться размеры и форма купола аневризмы, а значит, кардинально меняется и локальная гемодинамика [172].

Еще меньше работ, посвященных особенностям гемодинамики у пациентов со сложными аневризмами. Само понятие сложных аневризм с морфологической точки зрения достаточно разнообразное. Главным критерием сложной аневризмы считается невозможность выключить ее из кровотока простым клипированием и частая необходимость использования сочетанных микрохирургических и эндоваскулярных этапов либо реваскуляризации. Морфологически к сложным можно отнести любую аневризму с дивертикулами, отходящим от купола или шейки сосудом, тромбированные, гигантские аневризмы и пр. Изучение нарушений гемодинамики сложных аневризм с помощью пациент-специфических моделей могло бы помочь понять темпы и особенности их роста, а также определиться в выборе тактики лечения в каждом конкретном случае.

Хотя в 2014-2015гг. опубликован ряд работ, оценивающих различия гемодинамики одной и той же аневризмы до и после разрыва, в литературе практически нет исследований, посвященных моделированию одного из наиболее значимых осложнений нетравматического САК – отсроченному ангиоспазму.

Впервые попытку моделировать ангиоспазм при нетравматическом САК предприняли Usrino с соавт. в 1991г. С тех пор опубликовано несколько исследований, датируемых 2005-2008гг., в которых рассматриваются изменения объемной скорости кровотока в несущей артерии на фоне ангиоспазма. Однако, сами авторы признают, что полученные данные не учитывают все факторы, влияющие на развитие спазма, в том числе перфузионное давление и состояние коллатерального кровотока [74].

Приведенные данные о скрининге, структурных и гемодинамических рисках возникновения, роста и разрыва аневризм акцентируют внимание только на

локальных изменениях, вычленяя отрезок несущей артерии с аневризмой из общей циркуляции артериального круга большого мозга, не придавая значения активности периферического звена кровообращения. Таким образом, авторы упускают важный аспект – взаимоотношение нарушений гемодинамики на уровне аневризмы и в бассейне несущей артерии [11, 73, 207]. По данным большинства авторов, воздействие интракраниальных аневризм, прежде всего размером более 25мм, на церебральную гемодинамику ограничивается развитием локальной ишемии на уровне компрессии куполом либо нарушения мозгового кровообращения по ишемическому типу на фоне микротромбоэмболии дистального русла из аневризматического мешка. Между тем, еще в 2001г. в литературе начали появляться работы, описывающие локальное снижение скорости церебрального кровотока в бассейне несущей артерии у пациентов с аневризмами диаметром 22мм и более, причем после эндовазального вмешательства показатели перфузии нормализовались во всех наблюдениях [72]. D. Sforza с соавт. указывали на возможное влияние «окружающей среды» на рост аневризмы, к которой они относили и патологию в бассейне несущей артерии [207]. По данным S. Tateshima с соавт. (2007), скорость потока крови, поступающего в аневризму, выше скорости потока, выходящего из аневризмы в несущий сосуд, что может, в конечном итоге, приводить к изменению центрального перфузионного давления и вазодилатации периферического сосудистого русла [189, 203, 204]. Длительно существующие изменения перфузионного давления, в свою очередь, способны привести к истощению коллатерального кровотока и развитию хронической ишемии. Поэтому выявление нарушений периферической гемодинамики у пациентов с неразорвавшимися аневризмами в бассейне несущей артерии может иметь значение в клиническом плане, объясняя наличие очаговой неврологической симптоматики, а также говорить о высоком риске развития ишемии в зоне дефицита перфузии, например, на фоне ангиоспазма либо в послеоперационном периоде, так как механизмы ауторегуляции на этом уровне уже были нарушены в течение длительного времени.

С учетом этих данных, возможно, в диагностический алгоритм у пациентов с неразорвавшимися аневризмами следует ввести функциональные методики оценки нарушений периферического церебрального кровотока.

1.4. Использование КТ-перфузии у пациентов с интракраниальными аневризмами

Использование перфузионных методик в оценке церебральной гемодинамики вошло в клиническую практику в 70-х гг. прошлого века, когда распространение получили перфузионные методики с так называемым диффундирующим индикатором, представленным липофильными молекулами, которые проникают через гематоэнцефалический барьер (ГЭБ) как в норме, так и при патологии. К таким методикам относят однофотонную эмиссионную компьютерную томографию (ОФЭКТ), КТ со стабильным Хе, позитронно-эмиссионную томографию (ПЭТ). Благодаря возможности проникновения используемого препарата через ГЭБ, возникает корреляция между его концентрацией в паренхиме мозга и в просвете сосудистого русла на уровне исследования. Для количественной оценки кровотока определяют концентрацию индикатора в питающей артерии и в исследуемой ткани [175].

Несмотря на высокую достоверность, подтвержденную многочисленными исследованиями, эти методики не лишены недостатков: высокая стоимость и необходимость использовать сложное высокотехнологичное оборудование, сложность проведения исследования у пациентов в тяжелом состоянии, в том числе на ИВЛ, низкое пространственное разрешение, необходимость сравнения полученных показателей с так называемым «здоровым» участком головного мозга (полушарие мозжечка, противоположное полушарие большого мозга), в то время, как накопление контрастного вещества в ткани в результате повреждения ГЭБ (у пациентов с постинсультными изменениями) может стать причиной серьезных ошибок при вычислении перфузионных показателей.

Поэтому в последнее десятилетие все большее распространение получают перфузионные методики с так называемым недиффундирующим индикатором: КТ-

и МР-перфузия. В основе КТ-перфузии – мониторинг пробега контрастированной крови через выбранный участок сосудистого русла в единицу времени. Поскольку йодсодержащий контраст не проникает через неповрежденный ГЭБ, создается линейная зависимость между повышением плотности в просвете выбранного сосуда и поступлением контрастированной крови в единицу времени. Таким образом, можно построить математическую кривую время/концентрация контраста для артериального, венозного и капиллярного русла и с помощью математического преобразования вычислить основные параметры перфузии. Преимуществом метода является короткое время исследования, небольшое количество применяемого контрастного препарата (30-50мл, в зависимости от аппаратуры), возможность использования метода у пациентов в тяжелом состоянии, высокое пространственное разрешение. КТ-перфузию удобно сочетать с нативной КТ головного мозга и КТ-ангиографией, что дает возможность в течение одного исследования оценить структурные изменения головного мозга, сосудистое русло и состояние микроциркуляции.

Перфузия – физиологический термин, который описывает распространение единицы объема крови на вес ткани в единицу времени, что при КТ-перфузии мозга отражает скорость церебрального кровотока CBF (мл/100г/мин). Термин «перфузия» также используется для описания других гемодинамических параметров, таких как объем церебрального кровотока – CBV (мл/100г), среднее время транзита контрастированной крови MTT (с) и время достижения пика контрастирования TTP (с).

Среднее время транзита контрастируемой крови (MTT) – наиболее чувствительный параметр КТ-перфузии, реагирующий на замедление тока крови по капиллярам на выбранном участке. В норме этот показатель не должен превышать 6с, как для серого, так и для белого вещества. Увеличение MTT является наиболее ранним маркером ишемических изменений (чувствительность 98%, специфичность 100%) [231]. Значения MTT вычисляют при КТ-перфузии напрямую, из полученных графиков зависимости время/концентрация контраста, и учитывают в последующем определении CBF.

Объем церебрального кровотока (CBV) – наиболее стабильный показатель КТ-перфузии, отражающий количество функционирующих капилляров в единице объема вещества головного мозга на выбранном участке. Среднее значение CBV для серого вещества 4мл/100г, для белого вещества – 2мл/100г. Показатель CBV напрямую отражает состоятельность ауторегуляции церебральной гемодинамики. Асимметричное увеличение CBV связано с активизацией резервных капилляров и усилением коллатерального кровотока с целью поддержки центрального перфузионного давления на фоне начальных признаков гипоперфузии. Резкое снижение CBV (менее 2мл/100г для серого вещества), по данным M.Wintermark (2006) характерно для декомпенсации механизмов ауторегуляции периферического кровотока и является наиболее надежным маркером необратимости развивающихся ишемических изменений.

Скорость церебрального кровотока (CBF) – наиболее значимый параметр КТ-перфузии, отражающий пробег контрастированной крови по всем звеньям сосудистого русла на выбранном участке головного мозга. Этот параметр определяют опосредованно по формуле центрального объема CBF=CBV/MTT, он может быть очень лабильным на фоне изменения показателей центральной гемодинамики. Именно значения скорости церебрального кровотока являются определяющими в оценке глубины и, отчасти, обратимости нарушений перфузии.

КТ-перфузия – чрезвычайно лабильный метод исследования, отражающий состояние капиллярного русла мозгового кровотока только в конкретный момент времени. Полученные данные зависят не только от параметров центрального перфузионного давления, но и от сердечного выброса, системного артериального давления. Поэтому исследование в динамике пациентов с любыми видами нарушения церебральной перфузии следует проводить не только на одном и том же аппарате, но и с одинаковыми показателями АД и ЧСС. C. de Ciuceis с соавт. (2014) изучала изменения стенок мелких артериол коры и показателей гемодинамики больших полушарий у нормотензивных и гипертензивных пациентов и определила, что у пациентов с артериальной гипертензией отмечаются более низкие значения CBF и более низкая плотность капилляров в исследуемых участках коры больших

полушарий, таламусов, базальных ядер [85]. Поскольку ауторегуляция мозгового кровотока осуществляется при АД от 60 до 160мм рт.ст., проведение КТ-перфузии в состоянии артериальной гипертензии может привести к искусственному изменению параметров периферического кровотока, не соответствующему действительности.

Абсолютные значения CBF во многом зависят от типа сбора данных и математической обработки, поэтому разброс значений, в зависимости от используемого КТ-сканнера и техники сканирования, достигает 20-25%. Существуют несколько механизмов деконволюции данных при КТ-перфузии, обеспечивающих вычисление перфузионных параметров на основании кривой плотности и артериальной кривой. Наиболее часто в практике применяются способы деконволюции delay-intensive и delay-sensitive, причем деконволюция delay-sensitive не учитывает замедление поступления контраста в артериальную фазу в связи с измененным сердечным выбросом. Алгоритм деконволюции delay-sensitive используется при обработке данных КТ-перфузии на большинстве компьютерных томографов, выпущенных до 2010 года. Исследования K. Kudo с соавт. (2010) на примере острого ишемического инсульта показали, что использование алгоритма delay-sensitive приводит к искусственному увеличению показателей MTT и снижению показателей CBV из-за замедленного поступления контрастированной крови в артерии на исследуемом уровне, что влияет на определение CBF и способствует неадекватной оценке необратимых ишемических изменений в целом. M.Sasaki с соавт. (2007), сравнивая данные КТ-перфузии и SPECT у 20 пациентов со односторонними стенозами и окклюзиями внутренних сонных артерий, также отмечал, что при использовании алгоритма delay-sensitive полученные значения CBF и MTT не только ниже, чем при SPECT, но не всегда позволяют дифференцировать сторону поражения. В то же время алгоритм delay-intensive, по мнению авторов, давал более точные результаты, сопоставимые со SPECT [85]. С другой стороны, работа Ch. H. P. Cremers с соавт. (2015), сравнивающая данные алгоритмов обработки КТ-перфузии при нетравматическом САК, показывает, что достоверность выявляемых ишемических изменений при

использовании различных способов подсчета параметров перфузии у пациентов с разрывом интракраниальных аневризм практически идентична [84]. Эти данные подтверждаются работой F.Man с соавт. (2015), анализировавшего данные КТ-перфузии 106 пациентов с ОНМК, обработанные с помощью различных алгоритмов деконволюции. Хотя разница в показателях перфузии в зависимости от алгоритма деконволюции составила около 10%, в целом определение объема необратимой ишемии и зоны пенумбры совпадало во всех случаях [167]. По-видимому, алгоритм деконволюции имеет значение только при одностороннем поражении и небольшой разнице в параметрах перфузии, как это часто наблюдается у пациентов со стенозами брахиоцефальных артерий.

Недостатками КТ-перфузии являются чувствительность к артефактам от движения и высокая доза облучения. Исследование зачастую проводится пациентам с нетравматическим САК, в тяжелом состоянии, в вынужденном положении, избежать артефактов от движения в этом случае не удается. Аналогичные проблемы возникают при обследовании пациентов в острой стадии ишемии мозга. F. Fahmi с соавт. (2014) по результатам анализа данных КТ-перфузии 35 пациентов, предложил использовать специальные программы обработки данных (например, доступное программное обеспечение Elastix) для 3D коррекции артефактов от движения, с сохранением информативности исследования и достоверности вычисляемых параметров [102]. Исследование проведено на небольшой группе пациентов, неизвестно, совместимо ли предложенное программное обеспечение с данными КТ-перфузии, полученной на аппаратах различных производителей.

Эффективная доза облучения при проведении КТ-перфузии зависит от области исследования и параметров сканирования. Рабочая группа, изучавшая прогностическую ценность КТ-перфузии у пациентов с ОНМК в 2013г. рекомендовала оптимальные параметры сканирования для КТ-перфузии 80кВ и 100мАс [231]. При мультипараметрической КТ на КТ-сканнере 64 среза эффективная доза составляет в среднем 2мЗв для КТ головного мозга, 5-6мЗв для КТ-ангиографии и 5-8мЗв для КТ-перфузии, в зависимости от фирмы-

производителя. A.Mnyusiwalla с соавт. (2009) предполагают, что эффективная доза для нативной КТ не должна превышать 2,7мЗв, для КТ-ангиографии интракраниальных артерий (без захвата экстракраниальных отрезов ВСА) – 1,6мЗв, для КТ-перфузии толщиной 1см – 4,9мЗв.

Работы по оптимизации протокола КТ-перфузии и мультипараметрической КТ в целом ведутся с 2000 гг. Снижение параметров сканирования (прежде всего экспозиции и напряжения) приводило к увеличению шума и снижению качества изображений, особенно при напряжении менее 80кВ. Итеративные реконструктивные технологии, оптимизирующие соотношение сигнал/шум при низкой экспозиции, требуют длительного времени обработки и дополнительного программного обеспечения [231,232]. Однако после внедрения в последние годы в практику адаптивной интеративной реконструкции (ASIR) и ее аналогов, в литературе появились сообщения о возможном применении ASIR для КТ-перфузии и снижении эффективной дозы на 30-40%. K. Juluru с соавт. (2012) показал возможность снижения эффективной дозы на 33% при перфузии толщиной 2см на 16-срезовом аппарате [134]. A. Murphy с соавт. (2014) использовала ASIR при КТ-перфузии на 20 и 50мАс у пациентов с ОНМК с сохранением оптимального соотношения сигнал/шум и достоверных параметров перфузии, аналогичных исследованию при 100мАс. Эффективная доза облучения при таких параметрах сканирования ниже на 40% [182]. E. Tong и M. Wintermark (2014) считают, что эффективная доза при стандартной КТ-перфузии на современных томографах может составлять 2мЗв и менее, что сопоставимо с нативной КТ головного мозга [216, 232]. Авторы используют быстрое преобразование Фурье в сочетании с ASIR для создания виртуального пакета данных КТ-перфузии на основании тест-болюса при КТ-ангиографии при 20 и даже 10мАс. Вычисляемые данные перфузионных карт не отличаются существенно от параметров, определенных при 80-100мАс. При этом минимальная эффективная доза облучения составляет 0.2мЗв, что сравнимо с рентгенографией грудной клетки в 2 проекциях. Хотя представленный механизм получения данных требует дальнейшего изучения, можно предположить, что уже в ближайшем будущем суммарная эффективная доза мультипараметрического КТ

головного мозга с ангиографией интракраниальных артерий и КТ-перфузией не будет превышать 5-6мЗв.

Поскольку вычисляемые при КТ-перфузии показатели разнятся в зависимости от техники сканирования, методов сбора и обработки данных, состояния центральной гемодинамики пациента, не определены стандартные показатели нормальных значений перфузии. По данным литературы, значения перфузионных параметров для всего мозга и серого вещества у здоровых лиц колеблется в достаточно широких пределах: CBV от 2,94 до 5 мл/100 г, CBF от 17,94 до 66,73 мл/100 г/мин., MTT от 2,9 до 5 с, что ставит под сомнение значимость метода и делает невозможным сравнение результатов исследований, выполненных в различных диагностических центрах. Отечественные и зарубежные авторы приводят средние показатели CBF для серого вещества в пределах 50-65мл/100г/мин, у молодых субъектов с активным кровотоком могут достигать 80-90мл/100г/мин. Показатели CBF в белом веществе головного мозга более низкие – до 25-40мл/100г/мин, а на уровне наиболее кровоснабжаемых зон головного мозга – в подкорковых ядрах – могут достигать 100-120мл/100г/мин [43,231]. Важным фактором оценки CBF является однородность и симметричность средних показателей для симметричных участков коры больших полушарий и для каждой доли головного мозга отдельно.

Благодаря экспериментальным исследованиям S. Wade (2004) и M. Woodruff (2011) удалось соотнести изменения CBF с алгоритмом метаболических реакций ткани мозга в ответ на снижение мозгового кровотока [233]. При снижении уровня кровотока до 70-80% от нормы (ориентировочно 35-40мл/100г/мин) возникает первая реакция в виде снижения или отключения специфических функций нейрона, а вся жизнедеятельность клетки направлена на поддержание собственного гомеостаза, способствуя формированию неврологического дефицита. В этот период активизируется коллатеральный кровоток, что вызывает асимметричное увеличение CBV. Дальнейшее снижение кровотока до 50% от нормальной величины (20-35 мл/100г/мин) сопровождается нарушением функции мембраны, активацией анаэробного гликолиза и развитием ацидоза. Коллатеральный кровоток

к концу этой стадии истощен, показатели CBV снижаются. Нарастающая ишемия (снижение CBF до 15- 20 мл/100г/мин) приводит к снижению синтеза аденозинтрифосфата, формированию энергетической недостаточности и как следствие - к некрозу клеток. Таким образом соотношение CBF/CBV служит основой для оценки состоятельности механизмов ауторегуляции мозгового кровотока (коллатерального кровотока), разграничивая зону ядра инфаркта (снижение обоих показателей, иногда до нулевых значений) от зоны жизнеспособной ишемизированной ткани (пенумбры), для которой характерно снижение CBF и сохранение и даже повышение значений CBV [233].

Измеряемые параметры КТ-перфузии чрезвычайно лабильны и могут изменяться в течение короткого промежутка времени, что отражает тесную связь нарушений микроциркуляции с состоянием центрального перфузионного давления и уровнем потребления кислорода клетками головного мозга. Сравнение данных КТ-перфузии, ОФЭКТ и фракции экстракции кислорода у пациентов с различными нарушениями гемодинамики показывает корреляцию дефицита перфузии, нарушений метаболизма и патологии стенок мелких артериол и капилляров на фоне гипоксии и развивающихся ишемических изменений головного мозга [232]. Можно предположить, что распространенность и глубина дефицита перфузии, выявляемые с помощью КТ-перфузии, разнятся в зависимости от механизма нарушения кровообращения (хронической ишемии на фоне стенозов и окклюзий брахиоцефальных и интракраниальных артерий, ОНМК по ишемическому типу либо ангиоспазма вследствие нетравматического САК) и отражают тем самым уровень истощения механизмов ауторегуляции мозгового кровотока. Дифференциальная оценка различных вариантов нарушения перфузии может помочь прогнозировать дальнейшее прогрессирование ишемии и определить тактику лечения пациента, что особенно актуально при ангиоспазме на фоне разрыва интракраниальной аневризмы.

Исходя из достоинств и недостатков КТ-перфузии, в 2012г. в результате совместной работы Американского Колледжа Радиологии, Американского Общества Нейрорадиологов и Общества Детских Радиологов впервые были

предложены практические рекомендации по использованию методики в клинической практике. Согласно представленным данным, обновленным в 2017г., основными показаниями к применению КТ-перфузии являются: ишемические изменения в острой стадии (дифференциация жизнеспособной пенумбры и некроза), вторичное геморрагическое пропитывание на фоне ишемии мозга, а также подозрение на ангиоспазм вследствие нетравматического САК. Рекомендуемым, но необязательным, по мнению авторов, является использование КТ-перфузии при окклюзионно-стенозирующих заболеваниях брахиоцефальных артерий, опухолях головного мозга, черепно-мозговой травме, ишемии в подострой и хронической стадии [232]. Однако, ни в американском, ни в европейском рекомендательном протоколе по ведению пациентов с неразорвавшимися аневризмами и с нетравматическим САК КТ-перфузия, как метод диагностики, не упоминается [173, 208, 215].

1.5. Диагностика интракраниальных аневризм в остром периоде нетравматического кровоизлияния

В случае разрыва аневризмы, в остром периоде нетравматического внутричерепного кровоизлияния задачей лучевой диагностики является, прежде всего, выявление источника кровоизлияния и оценка состояния вещества головного мозга, наличия дислокационного синдрома, окклюзионной гидроцефалии. Поэтому методом выбора в раннем (первые 3 суток) и остром (первые 21 сут.) периодах нетравматического САК остается КТ. В первые 12ч точность диагностики САК по данным КТ достигает 95%, в течение первых 48 ч – 80-87%, на 3-5-е сутки – 82% и на 6-21-е сутки – 29% [12]. По данным европейского рекомендательного протокола по лечению пациентов с нетравматическим САК, чувствительность КТ в выявлении САК в первые 5 суток после разрыва аневризмы составляет 85%, через 2 недели после начала заболевания – менее 30% [208]. При повторном кровоизлиянии на фоне разрыва аневризмы на компьютерных томограммах определяется увеличение плотности содержимого в базальных и конвекситальных субарахноидальных пространствах вследствие примеси свежей крови, а также

ранее не диагностированная внутримозговая гематома или внутрижелудочковое кровоизлияние [12,13]. Европейский рекомендательный протокол в 2013г. присваивает всем трем ангиографическим методикам (КТ-, МР-ангиография и ЦАГ) одинаковый уровень доказательности (класс II, уровень B) в выявлении источника кровоизлияния при САК. В том же руководстве рекомендуется назначение ЦАГ только пациентам, у которых не удалось обнаружить аневризму при КТ-ангиографии (класс II, уровень B) [208].

Тяжесть состояния пациентов с нетравматическим САК, частые артефакты от движения и невозможность выяснить противопоказания к МРТ делают КТ-ангиографию в сочетании с нативной КТ методом выбора первичной и предоперационной диагностики у пациентов с разрывами интракраниальных аневризм. Использование подобного протокола мультипараметрической КТ требует применения 100мл йод содержащего контрастного вещества, которое вводится со скоростью 3.5-5мл/с. Однако после внедрения в клиническую практику 64-срезовых КТ, по мере увеличения скорости сканирования, стало возможным использовать меньшее количество контрастного препарата, позволяет использовать исследования в динамике с меньшим нефротоксическим эффектом. D. Millon с соавт. в 2012г. доложил о проведенном исследовании 73 пациентов с нетравматическим САК. Во время исследования при КТ-ангиографии использовали внутривенное введение 25мл контраста с содержанием 400мл йода/мл со скоростью введения 5мл/с. Точность КТ-ангиографии в выявлении источника кровоизлияния составила 95% [178]. Таким образом, современные технологии КТ позволяют не только уменьшить эффективную дозу облучения при КТ-ангиографии, но и сократить расход контрастного препарата, без ущерба для качества изображения.

Чувствительность и специфичность КТ-ангиографии в диагностике источника кровоизлияния при нетравматическом САК приближается к 90% независимо от объема и локализации кровоизлияния. M.M. Enaba с соавт. (2012) считает, что чувствительность КТ-ангиографии у пациентов после разрыва аневризм любого размера составляет 98%, чувствительность – 100%, точность –

98% [98]. В то же время по данным R.S.Bechan с соавт. (2015) чувствительность методики в выявлении мелких (менее 3мм) аневризм уступает 3D ротационной ангиографии и составляет 0.28-0.43 [98]. Использование субтракции костных структур при КТ-ангиографии на сканнерах 128 срезов и выше увеличивает чувствительность и специфичность методики в выявлении мелких аневризм, локализованных близко к костям основания черепа, например, в офтальмическом сегменте ВСА. Z. Luo с соавт. (2012), проведя исследование 56 пациентов на 320-срезовом КТ показал чувствительность КТ-ангиографии в выявлении мелких аневризм 98.9-100% после субтракции костных структур в сравнении с 92.6-93.7% без использования субтракции [161]. Аналогичные данные приводит B.Cheng с соавт. (2015), считая, что чувствительность и специфичность 3D КТ-ангиографии с субтракцией костей черепа приближается к 100%, независимо от локализации и размеров аневризмы [76], причем оба исследователя сравнивали данные КТ-ангиографии с ЦАГ, считая ее «золотым стандартом» в диагностике интракраниальных аневризм.

Источником нетравматического САК могут оказаться и другие сосудистые патологии. В исследовании C.P. Marder с соавт. (2014) считают, что только в 85% случаев внутричерепное кровоизлияние вызвано разрывом аневризмы и придают большое значение нативной КТ в сочетании с КТ-ангиографией в дифференциальной диагностике видов нетравматического САК. По данным литературы, в 15% случаев причиной нетравматического САК становятся перимезенцефальные венозные кровоизлияния, васкулиты, травмы, амилоидная ангиопатия и пр., а в 7% случаев – идиопатические кровоизлияния неясного генеза [169]. A.M. Mortimer с соавт. (2016), анализируя данные группы пациентов с нетравматическим перимезенцефальным САК, считает, что высокая отрицательная предсказательная ценность КТ-ангиографии (98,61%) позволяет отказаться от ЦАГ при нетравматическом САК неясного генеза [181]. Более того, B.Ramgren с соавт. (2015) на примере 235 пациентов с 285 аневризмами подчеркивает высокую информативность КТ-ангиографии не только в выявлении аневризм любого размера (чувствительность 93,3%, специфичность 88%), но и в дифференциации

разорвавшихся и неразорвавшихся аневризм по изменению плотности в просвете аневризматического мешка (повышена в среднем до +535HU) [191]. H. Kobata с соавт. (2013), используя КТ-ангиографию в раннем периоде САК, определили экстравазацию контраста на уровне разорвавшейся аневризмы в 4,5% случаях, что оказалось предиктором неблагоприятного исхода [143]. Похожие данные представляет M.Nagahata с соавт. в 2016г. по данным МР-ангиографии с контрастным усилением: контрастирование стенки разорвавшихся аневризм фиксировали в 73.8% наблюдений, при неразорвавшихся аневризмах контрастное усиление стенки отмечали только в 4,8% случаев [183].

Несмотря на данные о высокой эффективности первичной КТ-ангиографии, протокол первичного обследования при подозрении на нетравматическое САК периодически подвергают пересмотру. L.E. Thomas с соавт. (2014) по данным обследования 181 пациента делает заключение о низком риске развития САК у пациентов с отсутствием кровоизлияния по нативной КТ даже при положительных результатах люмбальной пункции и не видит необходимости в обязательной КТ-ангиографии при клинически обоснованной подозрении на разрыв аневризмы [214]. Оценивая в 2016г. алгоритм обследования пациентов с подозрением на САК при поступлении в стационар, M.K. Abraham также предлагает ограничиться люмбальной пункцией и нативной КТ [49]. Аналогичного мнения придерживаются A. Malhorta с соавт. (2016). Анализируя экономическую модель неотложной диагностики у пациента с нетравматическим САК, авторы считают наиболее оправданным сочетанное применение нативной КТ и люмбальной пункции для первичной диагностики, несмотря на высокую диагностическую ценность КТ-ангиографии [165]. Напротив, V.L.Migdal с соавт. (2015) полагают, что достоверность диагностики нетравматического САК по данным люмбальной пункции при отсутствии изменений на КТ чрезвычайно низкая, а осложнения встречаются в 5,96% случаев [174]. Подобного взгляда придерживаются D. Sayer с соавт. (2015), изучавшие данные обследования 2248 пациентов. Авторы признают низкую диагностическую ценность люмбальной пункции и считают необходимым использовать лучевые методики для подтверждения диагноза [201]. По результатам

мета-анализа исследований, опубликованных в период 2008-2015гг. W.J.Meurer с соавт. предлагают сочетание нативной КТ и КТ-ангиографии, как более эффективную замену нативной КТ и люмбальной пункции при нетравматическом САК [173]. Таким образом, несмотря на доступность и экономическую рентабельность, люмбальная пункция при подозрении на разрыв аневризмы становится только вспомогательной процедурой, подтверждающей либо уточняющей данные лучевых методов исследования.

R. Agid с соавт. считает, что даже при использовании КТ-ангиографии в первичном алгоритме обследования пациентов с разрывом аневризмы в 20% случаев исследование приходится дополнять ЦАГ [53]. В российском рекомендательном протоколе по лечению пациентов с нетравматическим САК при отсутствии признаков кровоизлияния по КТ и аневризмы по данным КТ-ангиографии также рекомендуется верифицировать САК с помощью люмбальной пункции и выявлять источник кровоизлияния по ЦАГ [25]. Аналогичной позиции придерживается европейский рекомендательный протокол [208]. Однако, по данным R.Agid (2012) уточнение источника кровоизлияния с помощью ЦАГ в остром периоде позволяет выявить дополнительно 0,5% аневризм [53], в то время, как частота осложнений при ЦАГ достигает 2,6%. J.J. Heit с соавт. в 2015г., анализируя данные исследований 230 пациентов с нетравматическим САК, считает, что дополнительная информация по источнику кровоизлияний по данным ЦАГ при КТ-негативных результатах достигает 13%, однако аневризмы при этом выявляются только в 5% случаев. У остальных пациентов при ЦАГ подтверждаются васкулиты, АВМ, дуральные венозные фистулы [117]. A.A. Khan с соавт. (2013) на основании ретроспективного анализа данных 459 пациентов считает, что даже повторное использование ЦАГ при КТ-негативной картине в остром периоде кровоизлияния в большинстве случаев не дает результата [138]. Проведя анализ экономической эффективности первичного обследования и динамического наблюдения на протяжении госпитализации у пациентов с нетравматическим САК, R.Jabbarli с соавт. (2014) также считает использование

первичной КТ-ангиографии экономически более рентабельным, чем ЦАГ, даже несмотря на меньшую диагностическую ценность метода [129].

ЦАГ предоставляет больше информации в остроченном периоде САК (обычно через 4 месяца после кровоизлияния): по данным авторов вновь выявленные аневризмы визуализируются в 4-8% случаев [52,91,117]. R. Dalyai с соавт. (2013) считают, что при негативных результатах ангиографии в остром периоде САК исследование стоит повторять не ранее, чем через 6 недель, причем диагностическая ценность метода не зависит от сроков кровоизлияния [88]. С учетом приведенных данных и частоты осложнений ЦАГ, возможно, стоит использовать менее инвазивные методы (КТ-ангиографию) для подтверждения источника кровоизлияния в отсроченном периоде.

Важно отметить, что ни в одном современном руководстве либо исследовании не подчеркивается объем исследования и особенности 2D и 3D реконструкций при КТ- и МР-ангиографии у пациентов с интракраниальными аневризмами в предоперационном периоде, в зависимости от планируемой операции и особенностей самой аневризмы. Как и у пациентов с неразорвавшимися аневризмами стандартный объем КТ-ангиографии включает только интракраниальный отдел внутренней сонной артерии и ее ветвей и не дает информации о состоянии брахиоцефальных артерий, в том числе не позволяет диагностировать сопутствующую патологию (атеросклероз, извитость и пр.).

Помимо выявления источника кровоизлияния, задачей первичного обследования у пациентов с разрывом аневризм является ранняя диагностика ангиоспазма и возникающих на его фоне ишемических изменений.

Сосудистый спазм является неотъемлемым элементом нетравматического субарахноидального кровоизлияния, при этом распространенность и выраженность спазма обусловлены как количеством сгустков крови вокруг интракраниальных артерий, так и длительностью воздействия продуктов распада крови на сосудистую стенку [10, 12]. Хотя спазм развивается уже в первые часы после САК, его клинически значимая фаза, как было доказано многочисленными исследованиями, наступает на 2-10 сутки после разрыва аневризмы, а обусловленные ею признаки

ишемии появляются на 7-12-е сутки после САК [12]. Сложный каскад патофизиологических изменений при спазме не ограничивается первоначальным сужением просвета артерий в ответ на наличие крови в субарахноидальном пространстве. На фоне распада продуктов крови и роста концентрации индукторов спазма в подострой и хронической фазе происходят структурные изменения стенок интракраниальных артерий, прежде всего, на уровне эндотелия и гладкомышечных клеток, сопровождающиеся перестройкой коллагеновых волокон, и развитием, в конечной стадии, фиброза стенки артерий. Хотя эти изменения начинаются, как правило, на уровне несущего сосуда самой аневризмы, в подострой стадии они могут охватывать практически все звенья интракраниального сосудистого русла, что отражает один из синонимов сосудистого спазма – диффузная микроангиопатия [12,13]. Распространенное повреждение сосудистой стенки при спазме быстро приводит к перераспределению давления и скорости потоков в интракраниальных артериях, ведет к истощению механизмов ауторегуляции и развитию ишемических изменений. Аналогичные изменения на уровне несущей артерии могут спровоцировать повторный разрыв аневризмы [13, 17]. Инвалидизация и смертность на фоне развивающейся ишемии мозга у пациентов со спазмом составляет 23% [12]. Поэтому главная диагностическая проблема при нетравматическом САК – не просто раннее выявление сужения просвета интракраниальных артерий, но возможность прогнозировать развитие инфаркта головного мозга на фоне спазма и максимально рано визуализировать ишемию, что в большинстве случаев определяет тактику лечения пациента, объем и сроки хирургического вмешательства. При этом надо принимать во внимание тяжелое состояние большинства пациентов, сложности их транспортировки в отделение лучевой диагностики и невозможность для пациента длительно сохранять неподвижность во время исследования. Это ограничивает использование традиционных и наиболее информативных методов выявления ишемии, например, магнитно-резонансной томографии. Поэтому, в большинстве случаев методом выбора в комплексной оценке состояния головного мозга у пациентов с ангиоспазмом является сочетание ТКДГ и нативной КТ.

Впервые ТКДГ была использована для определения ЛСК интракраниальных артерий в 1980-х гг. [175]. По данным мета-анализа Lysakowky с соавт. (2001) с помощью ТКДГ можно достоверно прогнозировать спазм средней мозговой артерии в 97% случаев [45]. Однако, хотя специфичность методики для других артерий, по данным того же автора, составляет 99%, чувствительность не превышает 67%. По данным других авторов, чувствительность и специфичность ТКДГ в оценке ангиоспазма в сравнении с церебральной ангиографией может составлять для средней мозговой артерии 86% и 98%, но для передней мозговой артерии – 13% и 100% соответственно [45, 46]. С другой стороны, L.Mascia с соавт. показали, что у пациентов с ангиографически доказанным спазмом чувствительность и специфичность ТКДГ составила 0.75, а в диагностике клинически значимого ангиоспазма эти показатели были равны 1 для обеих методик. При этом пороговые значения ЛСК при ангиографически доказанном спазме составили 100см/с для СМА, при клинически значимом спазме – 160см/с. D.G. Grosset с соавт. в 1993г. показали, что пик ЛСК может быть одним из прогностических признаков развития острой ишемии мозга. Напротив, A.Sloan с соавт. в 2004г. показал на основе анализа нескольких исследований, что отсутствие спазма можно считать доказанным при ЛСК для СМА менее 120см/с, а наличие спазма – при ЛСК более 200см/с. Все промежуточные показатели ЛСК по данным авторов требуют корреляции с клинической картиной либо проведения нагрузочных проб [175]. Работы Л.Т. Хамидовой, В.В. Крылова с соавт. показали, что более достоверным в прогностическом плане может считаться рост ЛСК в динамике, а не абсолютные значения показателей [36, 45]. Такой разброс данных информативности ТКДГ, по-видимому, обусловлен основными недостатками метода: зависимостью от акустического окна, сложностью исследования в послеоперационном периоде на фоне отека головного мозга, невозможностью оценки спазма на фоне резкого сужения просвета артерии, зависимостью от квалификации исследователя.

Нативная КТ у пациентов в раннем периоде развития нетравматического САК позволяет до определенной степени прогнозировать развитие ангиоспазма даже без

применения ангиографических методик, ориентируясь на шкалу Fisher, который впервые доказал соответствие между различными анатомическими формами внутричерепных кровоизлияний и риском развития ангиоспазма [12, 192]. Наиболее опасным в плане развития спазма и последующей ишемии автор считал САК толщиной слоя более 2мм на уровне базальных цистерн (тип III) и сочетание САК с другими формами внутричерепного кровоизлияния (тип IV). Так, по данным Watanabe с соавт. (1985) при отсутствии САК по КТ спазм развивается в 26% случаев, при I типе – в 76%, при II типе – в 86%, при III типе – в 90% [175, 192]. Но, оценивая в целом риск развития ангиоспазма по данным КТ, шкала Fisher не способна прогнозировать дальнейшую эволюцию спазма и ишемии в динамике, включая послеоперационный период, и не связывает локализацию аневризмы с тяжестью, распространенностью спазма и последующей ишемии.

В 80-е гг. XX века появилась идея комбинировать результаты нескольких методик для прогноза развития ишемии при спазме. В исследованиях 1983-1997гг. предлагались различные варианты индекса спазма (spasm index), обычно сочетавшие данные ТКДГ и клиренса Xe. Для улучшения показателей информативности ТКДГ Gonzales с соавт. в своей работе использовали сочетание индекса Линденгаарда (соотношение линейной скорости кровотока (ЛСК) средней мозговой артерии к ЛСК внутренней сонной артерии на шее) с т.н. индексом спазма (соотношение ЛСК к полушарной CBF по данным Xe клиренса). Результаты ретроспективного математического анализа показали улучшение чувствительности в случае сочетанного применения индексов до 85% [175]. Отдельные исследователи говорят о повышении чувствительности метода до 77%, используя соотношение среднего объема кровотока по средней мозговой артерии на стороне поражения и контралатеральной стороне. Однако большой распространенности эти приемы не получили. Кроме того, данные ТКДГ касаются сужения просвета только центральных сегментов интракраниальных артерий и не дают представления о состоянии периферического кровотока.

Более информативными в диагностике церебрального ангиоспазма являются ангиографические методики, в частности ЦАГ, КТ- и МР-ангиография.

Исследования последних лет, в том числе работа R. Crowly с соавт., анализировавших данные рандомизированного исследования CONSCIOUS-1, доказали наличие прямой зависимости между ангиографически доказанным сужением интракраниальных артерий и прогрессированием ишемических изменений [87]. ЦАГ долгое время оставалась «золотым стандартом» в выявлении патологии интракраниальных артерий на фоне нетравматического САК. Для объективизации ангиографических признаков спазма использовался метод измерения диаметра C1, M1 и A1 сегментов артерий и соотношение этого диаметра к диаметру внутрикостного отрезка внутренней сонной артерии. Результаты измерений сравнивали с нормами, определенными в работе Gabrielsen и Greitz (1970). Однако частое применение метода у пациентов с ангиоспазмом нежелательно из-за высокой лучевой нагрузки и необходимости анестезиологического пособия. При этом исследование не гарантирует достижение результата в 100% случаев. По мнению Д.В. Свистова с соавт. (2002), при проведении 16,8% аналоговых и 2,1% цифровых ангиографий достоверная диагностическая информация не была получена.

Впервые КТ-ангиография была использована для оценки ангиоспазма в 1997г. Метод быстро показал себя информативным в визуализации патологии не только центральных сегментов артерий, но и мелких ветвей 3-4 порядка. Мета-анализ 2010г. показал, что в целом чувствительность и специфичность КТ-ангиографии в диагностике ангиоспазма составляет 80% и 93% соответственно для умеренного и тяжелого спазма (сужение просвета артерий более 50%) [175]. Исследование R.Agid с соавт. (2010) показывает, что информативность КТ-ангиографии в оценке сопутствующих изменений интракраниальных артерий при САК равнозначна ЦАГ [52]. Для МР-ангиографии показатели отличаются: если специфичность составляет 97%, то чувствительность для СМА – 56%, для ВСА – 25% [12].

Однако, независимо от используемого метода, ангиографические методики эффективны только в оценке морфологических проявлений спазма: распространенности и степени выраженности сужения интракраниальных артерий.

Между тем, еще в 2004г. A. Rabinstein с соавт. доказали, что более чем в трети случаев локализацию ишемии у пациентов с САК нельзя предсказать, основываясь только на данных ангиографических методик. В 2008г. S. Weidauer с соавт. показали, что в ряде случаев ишемический инфаркт развивается у пациентов с САК без признаков спазма по данным ЦАГ. В мета-анализе H. Kistka с соавт. (2013) утверждают, что, хотя наличие ишемических изменений напрямую влияет на состояние пациента и прогноз заболевания, радиографически подтвержденный ангиоспазм далеко не всегда коррелирует с ишемией и должен рассматриваться только как один из предикторов ее развития [141, 175].

Суммируя данные работ 2006-2018гг. можно сделать вывод, что примерно у 30% пациентов с ангиографически доказанным спазмом не развивается ишемия головного мозга, в то же время, у 20-23% пациентов отмечаются ишемические изменения без признаков спазма интракраниальных артерий [83, 111, 180]. Этот факт подтверждает роль нарушений ауторегуляции периферического мозгового кровотока в развитии ишемии при спазме, т.е. истощение механизмов адаптации перфузии. Еще в работах 1970-х гг. отмечалась связь между развитием ишемии у пациентов с ангиоспазмом и снижением CBF при ОФЭКТ и ПЭТ. В обзорах M.J.Rowland (2012), G. Cossu (2014), M.Naraoka (2014), посвященных «переоценке» стандартных представлений о патофизиологии ангиоспазма, нарушениям микроциркуляции и дефицита коллатерального кровотока на фоне патологии ауторегуляции церебральной гемодинамики придается не меньшее значение, чем факту непосредственного сужения просвета интракраниальных артерий [83, 185, 195]. Это, в свою очередь, означает, что использование КТ-перфузии у пациентов с нетравматическим САК может быть направлено не только на максимально раннее выявление ишемии мозга, но и на оценку состояния периферического сосудистого русла и коллатерального кровотока.

Начальные исследования при спазме с помощью КТ-перфузии дают обнадеживающие результаты. Ретроспективный анализ данных R.Killeen с соавт. (2011), полученных на 6-8 день после САК показывает практически равную чувствительность, специфичность и прогностическую ценность ЦАГ и КТ-

перфузии (до 92%) [140]. Эти данные коррелируют с проспективным исследованием показателей CBF и MTT в ранней диагностике ишемии при спазме (93% и 98% соответственно), а мета-анализ показывает, что снижение CBF и удлинение MTT при первичной КТ-перфузии (в течение 3 дней после САК) более, чем в 90% случаев является предиктором спазма [141]. M.Wintermarka et al. считали, что прогностическая ценность сочетанного применения КТ-ангиографии и КТ-перфузии в оценке церебрального ангиоспазма и ишемии головного мозга значительно выше, чем использование ТКДГ (89.9% против 62.9%) [175]. Похожие данные представляли S. Zabihyan с соавт (2015), D.Y.Yoon с соавт. (2016), утверждающие, что в сравнении с ЦАГ точность, чувствительность и специфичность КТ-перфузии достигает 97.5%, 98.1%, and 98.0% соответственно [236, 238].

Ряд исследований рассматривает применение других перфузионных методик в оценке ишемии при спазме [175]. Однако, перфузионные методики, использующие диффундирующие индикаторы (ПЭТ, ОФЭКТ, КТ с Xe), вряд ли можно считать надежными при спазме, так как поражение стенок артерий на фоне нетравматического САК может охватывать оба полушария и даже мозжечок, исключая тем самым сравнение с так называемым “здоровым” участком головного мозга. Применение МР-перфузии дает более обнадеживающие результаты, так как метод позволяет визуализировать даже небольшие очаги ишемии уже в первые минуты ее развития [220]. Однако техническое выполнение МР-перфузии, как и ПЭТ, ОФЭКТ ограничено у пациентов в тяжелом состоянии, на ИВЛ, в неадекватном состоянии, не способных сохранять неподвижность во время сканирования, а значит, ценность методик значительно снижается в послеоперационном периоде и при массивном САК – как раз у тех пациентов, которые больше всего нуждаются в ранней оценке спазма.

Отдельная задача перфузии – определение показаний для различных вариантов лечения и профилактики спазма. В борьбе с сосудистым спазмом сегодня применяется ряд методик: от механического удаления сгустков из субарахноидального пространства, интрацистернального и внутрижелудочкового

введения различных фармакологических препаратов до экстренной реваскуляризации (наложение экстра-интракраниальных и шикоропросветных анастомозов) и транслюминальной ангиопластики (химической и балонной) [12, 22, 23, 27, 37, 49, 51]. КТ-перфузия может быть использована для оценки эффективности проводимого лечения, как терапевтического, так и хирургического, например, при экстренной реваскуляризации, когда показанием к наложению ЭИКМА является сочетание ангиографически доказанного спазма и нарушений микроциркуляции головного мозга, еще компенсированных за счет активного коллатерального кровотока. Современные исследования описывают применение КТ-перфузии как метод оценки эффективности эндоваскулярной терапии при спазме [39, 43, 44], но не рассматривают ее, как метод контроля успешности хирургического лечения сосудистых нарушений при спазме, в частности, методов экстренной реваскуляризации. Проведенные исследования, как правило, основываются на небольшом числе наблюдений. Из-за лучевой нагрузки (в среднем 7-11мЗв) и использования йод содержащего контрастного вещества до сих пор не определено четко место КТ-перфузии в комплексном алгоритме оценки состояния пациента с САК, даже время проведения исследования варьирует от 2-3 дней до 14 дней после разрыва. Количественная оценка параметров также затруднена из-за широкого разброса данных в зависимости от используемой аппаратуры и клинического состояния пациента, так как большинство исследований проводились без учета данных АД и сердечного ритма обследуемых, которые напрямую влияют на показатели перфузии мозга в условиях нарушенной ауторегуляции. В одной из своих работ (2008) M.Wintermarka приводит снижение CBF до 39мл/100г/мин, как показатель оценки эффективности борьбы со спазмом [231]. В то же время E.G.Hoeffner с соавт. (2004) указывает, что предиктором развития ишемии при спазме является снижение CBF до 18-20мл/100г/мин. Причем ни одно из этих исследований не учитывает изменений CBV и лишь упоминают об увеличении MTT. Данные M.Wintermarka позволяют предполагать, что наиболее чувствительным показателем ишемии при спазме остается MTT, однако в опубликованных исследованиях не указаны четкие количественные границы MTT,

а V. Lefournier с соавт. (2010) прямо указывают на невозможность точной количественной оценки нарушений перфузии при САК и советуют ориентироваться на относительное увеличение MTT (в среднем, более, чем на 146% в сравнении с нормой) [152]. Ch.P. Cremer с соавт. по данным обзора исследований 2006-2014гг. сделала вывод о том, что изолированное применение КТ-перфузии не дает оснований для прогноза исхода у пациентов с ангиоспазмом. Наиболее достоверным предполагается сочетанная оценка объема базального САК (включая объем сгустков) и данных MTT при КТ-перфузии [85]. Остается неясной роль CBV в оценке истощения механизмов ауторегуляции, поскольку именно этот показатель наиболее точно отражает процент открытых коллатералей и является наиболее стабильным. Патофизиология развития ишемии при сосудистом спазме у пациентов с нетравматическим САК резко отличается от других сосудистых нарушений, как острых (ОНМК), так и хронических (стенозы и окклюзии) [10, 12]. В связи с этим именно определение лучевой семиотики спазма и сопутствующих нарушений микроциркуляции головного мозга может помочь в составлении более точного прогноза развития заболевания и оценке эффективности применяемого лечения.

Перспективным представляется также использование КТ-перфузии в отдаленном послеоперационном периоде у пациентов с интракраниальными аневризмами.

1.6. Лучевая диагностика в отдаленном послеоперационном периоде

Основная задача лучевой диагностики в отдаленном послеоперационном периоде у пациентов с интракраниальными аневризмами – оценка эффективности выключения аневризмы из кровотока и риск рецидива либо роста аневризм de novo. По данным L.M.Pyysalo et al. (2011) благоприятный исход описывают у 62% пациентов с нетравматическим САК. Однако в 59-80% наблюдений даже при благоприятном исходе заболевания по данным различных авторов у пациентов, перенесших САК, отмечают когнитивные нарушения и снижение качества жизни [190]. Частичное восстановление когнитивных функций, как правило, происходит

в течение ближайших лет. Однако по данным T. Al-Khindi et al. (2010) в отдаленном послеоперационном периоде пациенты с нетравматическим САК чаще страдают от депрессии, ожирения, астенического синдрома, нарушений памяти, не позволяющих вернуться к привычной деятельности в 40% наблюдений [55].

Сравнивая влияние способов выключения аневризм из кровотока на состояние пациентов в отдаленном послеоперационном периоде, R.B. Scott et al. (2010) пишут о более частом развитии когнитивных нарушений у пациентов после хирургического клипирования аневризм переднего отдела артериального круга, чем после эмболизации [205]. По данным T. Huttunen et al. (2011), независимо от способа операции, даже при благоприятном исходе у пациентов с разрывом интракраниальных аневризм, в отдаленном послеоперационном периоде смертность в этой группе превышает среднестатистическую в популяции, хотя основными причинами смерти остаются сердечно-сосудистые заболевания, нарушения мозгового кровообращения и онкология [125].

Отдаленный период после выключения неразорвавшихся аневризм мало изучен. По данным Piero et al. (2008) у 94-100% пациентов в отдаленном периоде неврологические нарушения не наблюдаются. Однако большинство авторов включают в наблюдения пациентов, оперированных как в «холодном» периоде, так и после разрыва аневризм, а в этом случае изменения в отдаленном период могут быть обусловлены перенесенным САК.

Не до конца изучен механизм развития неврологических и когнитивных нарушений у пациентов с интракраниальными аневризмами в отдаленном послеоперационном периоде. Перенесенный ангиоспазм и ишемические изменения головного мозга в анамнезе могут обуславливать длительно сохраняющиеся дефициты, однако когнитивные дисфункции описывают и у пациентов после выключения неразорвавшихся аневризм. Можно предположить, что эти нарушения связаны с перераспределением кровотока после выключения аневризмы в бассейне несущей артерии, изменением перфузионного давления после резекционной трепанации, тракции мозга во время операции, перенесенного ангиоспазма и ишемии. В этом случае нарушения гемодинамики должны локализоваться прежде

всего в бассейне несущей артерии либо на уровне операционного доступа или постишемических изменений. В литературе последних лет существуют единичные работы о нарушении периферического церебрального кровотока после выключения аневризмы. В основном они посвящены прогностической значимости КТ-перфузии в определении неблагоприятного исхода после состоявшегося нетравматического САК. Так, C.Mathys с соавт. (2013) считает, что удлинение MTT/TTP в течение первых 72ч от момента кровоизлияния является наиболее достоверным предиктором неблагоприятного исхода наряду формой кровоизлияния и тяжестью клинического состояния [170]. P.C. Sanelli с соавт. (2013) на основании исследования данных 96 пациентов с нетравматическим САК также считают, что относительное удлинение MTT и снижение CBF является достоверным предиктором развития неврологически значимой ишемии и всегда оказывает влияние на исход заболевания [198]. В то же время авторы наиболее известных исследований в области ангиоспазма и нетравматического САК не отвечают на вопрос о том, обратимы ли изменения перфузии и интракраниальных артерий при спазме, сохраняются ли какие-либо нарушения периферического кровотока даже при отсутствии неврологической симптоматики в отдаленном периоде САК, влияет ли способ операции на состояние микроциркуляции головного мозга в послеоперационном периоде. C.J.Roacha с соавт. (2012) отмечает удлинение MTT и у пациентов через 36 месяцев после эмболизации аневризм, однако не указывает, есть ли связь между локализацией аневризмы, способом операции и нарушениями микроциркуляции. Нет данных и о том, изменяются ли эти показатели в динамике со временем [193].

Уже более 10 лет исследователи изучают влияние нарушений церебральной перфузии на развитие когнитивных дисфункций. K. Romero, S.E. Black et al. (2014) приводят данные о гипоперфузии в области префронтальной коры, верхней височной извилины и поясной извилины у пациентов с проявлениями депрессии, перенесших черепно-мозговую травму [194]. Подобные результаты получили P.L.Francis et al. (2013), изучая зависимость когнитивных дисфункций от нарушений перфузии у пациентов с рассеянным склерозом даже без

множественных очаговых изменений головного мозга [107]. Таким образом, дефициты перфузии в лобной и височной долях, даже при незначительном снижении CBF, могут сопровождаться когнитивными нарушениями, подобными тем, что описаны у пациентов после перенесенного САК в отдаленном периоде.

Таким образом, быстрое развитие лучевой диагностики, модернизация оборудования в стационарах нейрохирургического профиля и в сосудистых центрах заставляет нас пересмотреть диагностический алгоритм у пациентов с интракраниальными аневризмами на всех этапах, от скрининга до наблюдения в отдаленном послеоперационном периоде, и использовать комплексный мультимодальный подход, включающий не только морфологическую, но и морфофункциональную оценку состояния вещества головного мозга, интракраниальных артерий и периферического кровотока.

ГЛАВА 2.

ОБЩАЯ ХАРАКТЕРИСТИКА КЛИНИЧЕСКИХ НАБЛЮДЕНИЙ И МЕТОДИКА ПРОВЕДЕНИЯ ИССЛЕДОВАНИЯ

За период 01.01.2012-01.07.2019 гг. в исследование включены данные лучевой диагностики 327 пациентов с интракраниальными аневризмами.

С целью изучения особенностей церебральной гемодинамики при интракраниальных аневризмах пациентов разделили на три группы: I группа – 129 человек с аневризмами без разрыва; II группа – 129 человек с различными формами нетравматических внутричерепных кровоизлияний; III группа – 69 человек в отдаленном периоде после выключения из кровотока интракраниальных аневризм (таблица 1). В качестве контрольной группы для определения показателей КТ-перфузии в норме при сканировании на КТ сканнере Aquillion Prime (Toshiba) использовали данные 10 здоровых добровольцев.

Таблица 1. Распределение пациентов с интракраниальными аневризмами, включенных в исследование, по группам (N=327)

Признак	Количество пациентов		Итого
	Мужчины	Женщины	
I группа (пациенты с аневризмами без разрыва)	48	81	129
II группа (пациенты с нетравматическими внутричерепными кровоизлияниями)	60	69	129

III группа (пациенты в отдаленном послеоперационном периоде)	29	40	69
Всего	137	190	327

Всем пациентам с неразорвавшимися аневризмами (I группа) проводили КТ обследование на сканнере Definition Flash 128 (Siemens). Обследование включало нативную КТ головного мозга, КТ-ангиографию экстра- и интракраниальных артерий и КТ-перфузию головного мозга.

Нативную КТ головного мозга проводили толщиной слоя 5мм с реконструкцией по 0.5мм, с целью оценки очаговых изменений паренхимы мозга, состояния желудочковой системы и базальных цистерн. КТ-ангиографию проводили от бифуркации общих сонных артерий, с захватом магистральных сосудов шеи и артериального круга головного мозга толщиной среза 4мм с последующей реконструкцией по 0.6мм, на фоне внутривенного введения 60мл йодсодержащего контрастного препарата с концентрацией йода не менее 350мг/мл, со скоростью 4.5-5.5мл/с и с задержкой 2с. Целью обследования у пациентов I группы было выявление и изучение морфологии аневризм, оценка риска их разрыва. Во время постобработки на рабочей станции Leonardo (Siemens) получали 2D MIP и 3D реконструкции с последующей субтракцией костных структур для более точной оценки морфологических особенностей артерий.

42 пациентам из группы с неразорвавшимися аневризмами (35,6% группы) проводили 4D КТ-ангиографию с синхронизацией с ЭКГ с построением видеоряда пульсации стенки аневризмы. Сканирование проводили на аппарате Definition Flash 128 (Siemens) с помощью протокола DE Cardiac MBh с реконструкцией среза 0,6мм, на фоне внутривенного болюсного введения 50-60мл йод содержащего контрастного вещества со скоростью 5мл/с. При планировании исследования ограничивались только проекцией артериального круга большого мозга. Костные структуры (кости свода черепа, придаточные пазухи носа, шейные позвонки) максимально исключали из области исследования. Сканирование проводили при

условии стабильного сердечного ритма и артериального давления не выше 160мм рт.ст.

Полученные данные обрабатывали в программе In Space с одновременной загрузкой изображений, полученных в систолу и диастолу. В результате 4D КТ-ангиографии получали видеоряд, построенный на основании изменения положения стенок аневризмы и сосудов артериального круга большого мозга в систолу и диастолу, в зависимости от прохождения пульсовой волны. При анализе изображений оказалось возможным оценить наличие деформации аневризматического мешка в систолу и диастолу.

При анализе 4D КТ-ангиографии в первую очередь оценивали синхронность движений стенки аневризматического мешка и несущей аневризму артерии. Оценку пульсации проводили по изменению формы аневризмы в разные фазы сердечного цикла, особенно обращая внимание на мелкие локальные выпячивания стенки по типу дивертикулов, которые отсутствовали при стандартной КТ-ангиографии.

При оценке в динамике через 12-24 мес. сравнивали изменение формы аневризмы и появление ранее не зафиксированных дивертикулов, соответствовавших локальным выпячиваниям стенки при первичной 4D КТ-ангиографии. При первичном и повторных исследованиях оценивали максимальные размеры аневризмы (высоту купола, диаметр шейки, индекс шейки и индекс несущей артерии), при наличии дивертикулов - их локализацию и высоту.

Данные 4D и 3D КТ-ангиографии использовались также в последующей математической оценке параметров сосудов и построении модели аневризмы с помощью программного обеспечения ANSYS CFX 15.0.

Всем пациентам с неразорвавшимися аневризмами (129 человек) выполняли КТ-перфузию головного мозга протяженностью 16см, что позволяло охватить практически всю кору больших полушарий и стволовые структуры. При КТ-перфузии вводили 40мл йодсодержащего контрастного вещества с концентрацией йода не менее 350мг/мл, со скоростью 5.5-6мл/с, время задержки 6с. Во всех случаях КТ-перфузию выполняли при систолическом АД не выше 160мм рт.ст. и

стабильном сердечном ритме. Обработку и анализ данных КТ-перфузии проводили с помощью программного обеспечения NeuroVPCT (Siemens). Определяли основные показатели перфузии: CBF – объемная скорость кровотока (мл/100г/мин); CBV – объем кровотока (мл/100г); MTT – среднее время транзита контрастированной крови (с). Для количественной оценки данных КТ-перфузии определяли абсолютные и средние значения основных показателей перфузии на аналогичных участках коры обоих больших полушарий в лобных, височных и теменно-затылочных областях. Уровни измерения показателей определяли в соответствие с правилами оценки патологии при КТ по системе ASPECTS (Alberta Stroke Program Early CT Score). При вычислении показателей КТ-перфузии очаговые изменения белого вещества и постишемические кисты не включали в измерения. В соответствие с данными фирмы-производителя и проведенных ранее исследований, нормальными показателями КТ-перфузии в коре больших полушарий считали CBF не менее 39мл/100г/мин (в среднем 55-65мл/100г/мин), CBV – не менее 1,5мл/100г (в норме 2-3мл/100г), MTT – не более 6с (в норме 3-4,5с) [8, 231]. Снижение CBF до 39мл/100г/мин и менее при стабильном АД считали неврологически значимым дефицитом перфузии, согласно данным M.Wintermark с соавт., в работах которого доказано наличие неврологической очаговой симптоматики при снижении CBF ниже этого значения.

Всем пациентам исследования выполняли в режиме адаптации низкой дозы: для КТ-перфузии сканирование проводилось при 80kV, 120mAs. Общая эффективная доза комплексного КТ обследования для каждого пациента составила 8.5мЗв.

В группу пациентов с внутричерепными кровоизлияниями вследствие разрыва интракраниальных аневризм (II группа) вошли 129 человек: 60 мужчин, 69 женщин в возрасте от 23 до 77лет. У всех пациентов нетравматическое кровоизлияние верифицировали с помощью поясничной пункции и нативной КТ.

Всем пациентам II группы перед операцией проводили КТ головного мозга и КТ-ангиографию интракраниальных артерий. В до- и послеоперационном периоде всем пациентам проводили ТКДГ с измерением ЛСК по средним, передним

мозговым артериям, а в случае разрыва аневризм вертебробазилярного бассейна – по базиллярной и/или позвоночной артерии. 45 пациентам с нетравматическим внутричерепным кровоизлиянием выполняли КТ-перфузию головного мозга в до- и послеоперационном периоде.

КТ головного мозга проводили на системе Aquillion Prime (Toshiba), в аксиальной плоскости, по стандартной программе толщиной среза 5мм, шагом томографа 5мм, с реконструкцией по 1мм. Выявленное внутричерепное кровоизлияние оценивали по шкале Fisher с соавт. (1980): Fisher 1 – отсутствие признаков кровоизлияния по данным КТ; Fisher 2 – кровоизлияние в базальные цистерны либо латеральные щели толщиной сгустка на уровне базальных цистерн менее 1мм; Fisher 3 – базальное и конвекситальное САК толщиной сгустка на уровне базальных цистерн более 1мм; Fisher 4 – сочетание САК и внутримозговой гематомы либо внутрижелудочкового кровоизлияния любого объема.

При нативной КТ головного мозга у всех пациентов с нетравматическими кровоизлияниями оценивали очаговые изменения паренхимы мозга, наличие дислокационного синдрома, состояние желудочковой система. Выявленные ишемические изменения оценивали, как ишемию малого объема (менее 30см^3), клинически значимого объема (30-100см^3), полушарную либо тотальную ишемию (более 100см^3). Дополнительно у всех пациентов второй группы оценивали наличие поперечной и аксиальной дислокации, как факторов, влияющих на исход заболевания и сопровождающих ишемию большого объема [12]. В исследовании не учитывали ишемические изменения по ходу операционного доступа (тракционная ишемия).

КТ-ангиографию всем пациентам II группы проводили в предоперационном периоде с целью выявления источника нетравматического внутричерепного кровоизлияния, а также на 5-7-е сутки после операции с учетом наиболее вероятных сроков развития церебрального ангиоспазма по данным литературы и собственных исследований [3, 12, 33]. КТ-ангиографию проводили от уровня С3-С4, с захватом магистральных сосудов шеи и артериального круга головного мозга толщиной среза 3мм с последующей реконструкцией по 0.5мм, на фоне

внутривенного введения 50-60мл йодсодержащего контрастного препарата с концентрацией йода не менее 350мг/мл, со скоростью 4-4.5мл/с, время задержки 2с. Во время постобработки на рабочей станции Vitrea (Toshiba) получали 2D MIP и 3D реконструкции с последующей субтракцией костных структур для более точной оценки морфологических особенностей артерий [6].

КТ-перфузию головного мозга проводили 45 пациентам II группы с доказанным разрывом интракраниальных аневризм, однократно в предоперационном периоде, а также на 5-7 сутки и на 14-20 сутки после разрыва, соответственно срокам максимального развития ангиоспазма и его эволюции. КТ-перфузию выполняли на системе Aquillion Prime (Toshiba) протяженностью 4см, от уровня основания черепа, включая область базальных ядер, островок и часть функционально значимых зон теменных, височных и лобных долей. При КТ-перфузии вводили 40мл йодсодержащего контрастного вещества с концентрацией йода не менее 350мг/мл, со скоростью 5мл/с. Во всех случаях КТ-перфузию выполняли при систолическом АД не выше 160мм рт.ст. и стабильном сердечном ритме. Обработку и анализ данных КТ-перфузии проводили с помощью программного обеспечения Vitrea (Toshiba). Определяли основные показатели перфузии: CBF – объемная скорость кровотока (мл/100г/мин); CBV – объем кровотока (мл/100г); MTT – среднее время транзита контрастированной крови (с). Для количественной оценки данных КТ-перфузии определяли абсолютные и средние значения основных показателей перфузии на аналогичных участках коры обоих больших полушарий в лобных, височных и теменно-затылочных областях, соответствующих уровням оценки патологии головного мозга по шкале ASPECTS. Нормальными показателями КТ-перфузии считали CBF не менее 35мл/100г/мин (в среднем 45-50мл/100г/мин), CBV – не менее 1,5мл/100г (в норме 2-3мл/100г), MTT – не более 6с (в норме 3-4,5с), с учетом проведенных ранее исследований на аналогичном оборудовании.

ТКДГ пациентам с нетравматическим внутричерепным кровоизлиянием проводили с момента поступления каждые 48ч на аппарате DWL MULTI-DOP® T (Германия) с датчиком 2,4 мГц, позволяющем оценить мозговой кровоток как в

режиме постоянной, так и импульсной волны. Степень ангиоспазма определяли по систолической линейной скорости кровотока (ЛСК), учитывая, что нормальные показатели ЛСК для средней мозговой артерии до 120см/с. Значения ЛСК 130-200 см/с для средней мозговой артерии расценивали как проявление умеренного спазма, 200-300см/с – выраженного спазма, 300 и более см/с – критического спазма. Для передней мозговой артерии ЛСК 80-100см/с расценивали, как умеренное увеличение скорости, 100-160 см/с – как умеренный спазм, более 160см/с – как выраженный спазм. В случае разрыва аневризм базиллярной артерии спазм диагностировали при ЛСК более 95см/с для базиллярной артерии [33,46].

В группу пациентов в отдаленном послеоперационном периоде (III группа) вошли 69 пациентов: 29 мужчин, 40 женщин в возрасте от 19 лет до 71г. Диагностический алгоритм у пациентов третьей группы был аналогичным первой группе и был реализован на сканнере Definition Flash 128 (Siemens). Обследование включало нативную КТ головного мозга, КТ-ангиографию экстра- и интракраниальных артерий и КТ-перфузию головного мозга.

В группу контроля вошли 10 пациентов без неврологических дефицитов по данным осмотра невролога, со стабильным АД, не превышающим 140/100мм рт.ст., без нарушений сердечного ритма.

Всем пациентам этой группы проводили КТ-перфузию головного мозга с целью стандартизации показателей перфузии. КТ-перфузию головного мозга выполняли на системе Aquillion Prime (Toshiba) протяженностью 4см по аналогии со II группой (группой пациентов с нетравматическим САК). Определяли основные показатели перфузии: CBF – объемная скорость кровотока (мл/100г/мин); CBV – объем кровотока (мл/100г); MTT – среднее время транзита контрастированной крови (с). По итогам исследования нормальными показателями КТ-перфузии при исследовании на КТ сканнере Aquillion Prime (Toshiba) было принято считать CBF не менее 35мл/100г/мин (в среднем 45-50мл/100г/мин), CBV – не менее 1,5мл/100г (в норме 2-3мл/100г), MTT – не более 6с (в норме 3-4,5с).

Для статистической обработки использовали программное обеспечение Statistica for Windows v. 7.0, StatSoftInc. (США). Определение корреляционной

зависимости и отношения шансов были построены с использованием различных категориальных предикторов для каждой группы пациентов в зависимости от задач исследования. Нормальность распределения проверяли по критерию Шапиро-Уилкса. Статистически значимыми считали различия при $p<0,05$.

ГЛАВА 3.

КТ-АНГИОГРАФИЯ, КТ-ПЕРФУЗИЯ У ПАЦИЕНТОВ С НЕРАЗОРВАВШИМИСЯ АНЕВРИЗМАМИ

3.1. Морфологические особенности неразорвавшихся аневризм

В I группу включили 129 пациентов (48 мужчин, 81 женщин) с 148 аневризмами без разрыва в возрасте от 24 до 82 лет, средняя возрастная группа 51-60 лет. Все пациенты направлены на исследование после консультации невролога или нейрохирурга. Основными жалобами при обращении была головная боль, головокружение, в ряде случаев – снижение зрения, диплопия.

129 пациентам с неразорвавшимися аневризмами выполняли нативную КТ, КТ-ангиографию интракраниальных артерий. У 4 пациентов исследование дополнено МРТ головного мозга с МР-ангиографией интракраниальных артерий, выполненными по месту жительства. МР-исследование включало импульсные последовательности SE T2 и T1, FLAIR, DWI толщиной среза 5мм, DWI, 3D TOF МР-ангиографию.

При исследовании у 116 пациентов из 129 выявили 148 интракраниальных аневризм. У 32 пациентов (27,6%) обнаружили множественные аневризмы, в 10 наблюдениях – «зеркальные» аневризмы ВСА либо СМА. У 13 пациентов аневризмы при настоящем исследовании не обнаружили. Размеры выявленных аневризм колебались от 2,5мм до 48мм. У 16 пациентов (12,7% группы) выявили гигантские аневризмы максимальным размером купола более 25мм. Наиболее распространенными были аневризмы внутренней сонной и средней мозговой артерии максимальным размером купола от 4 до 15мм. Гораздо реже диагностировали аневризмы вертебробазилярного бассейна (8% всех аневризм). В целом, распределение выявленных аневризм по локализации и размерам

соответствует среднестатистическому, приведенному в работах В.В. Крылова с соавт. [12], и представлено в таблице 2.

Таблица 2. Распределение выявленных аневризм в зависимости от размера и локализации (N=148)

Наибольший размер, мм / **Локализация**	> 3 (N=29)	4-15 (N=92)	16-25 (N=11)	< 25 с внутри-просветными тромбами (N=10)	< 25, нетромби-рованные (N=6)	**Итого**
ВСА	20	48	6	4	4	82
СМА	4	22	2	2	-	30
ПМА-ПСА	3	9	-	3	-	15
Перикаллезная артерия	1	6	-	-	-	7
ЗМА	-	1	1	-	-	2
Базиллярная и позвоночные артерии	1	6	2	1	2	12
Всего	29	92	11	10	6	148

Примечания. ВСА – внутренняя сонная артерия, СМА – средняя мозговая артерия, ПМА-ПСА – передняя мозговая-передняя соединительная артерия, ЗМА – задняя мозговая артерия

Одной из задач КТ- и МР-ангиографии у пациентов со случайно выявленными аневризмами в предоперационном периоде было определение риска разрыва аневризмы. Судить об этом можно на основании ряда признаков, перечисленных в главе 1, включающих: размер аневризматического мешка (5-9мм),

наличие дивертикулов, соотношения высоты купола к диаметру шейки аневризмы (коэффициент шейки, для аневризм с высоким риском разрыва более 2,2) и к диаметру несущей артерии (коэффициент артерии, для аневризм с высоким риском разрыва более 2,05), наличие активной пульсации при 4D КТ-ангиографии (деформация стенки аневризмы во время пульсации) [26]. Все описанные параметры определяли с помощью КТ-ангиографии, используя аксиальные изображения, 2D MIP реформации, 3D и 4D реконструкции (рис.1).

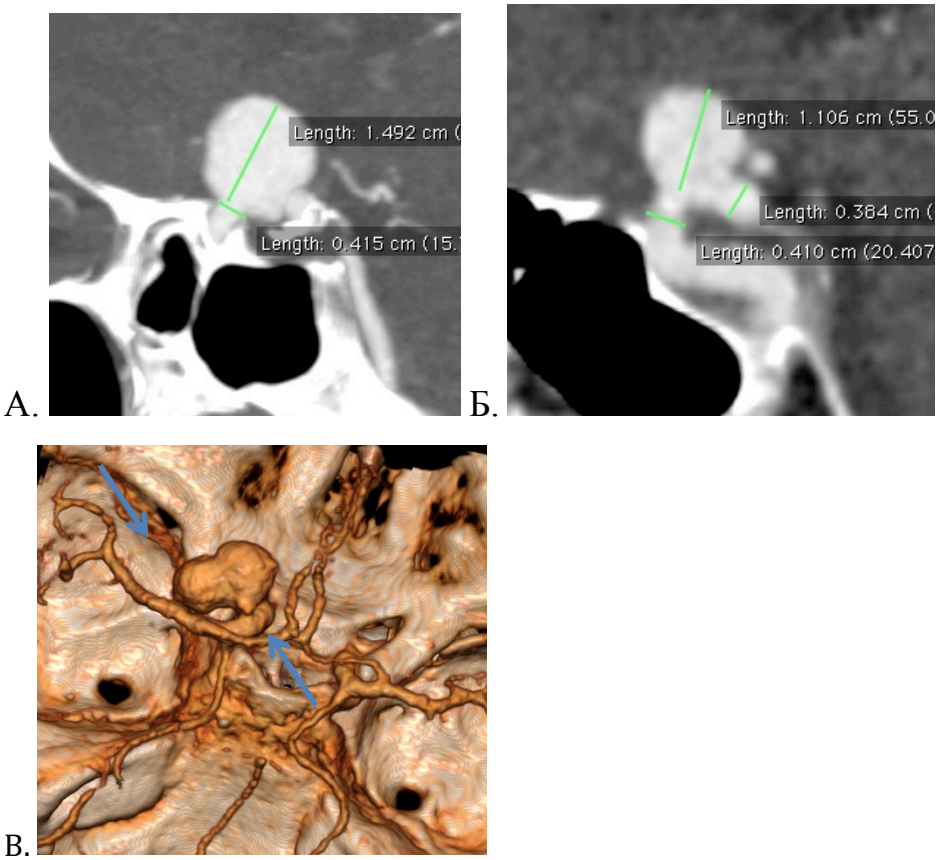

Рисунок 1. КТ-ангиография интракраниальных артерий у пациента с аневризмой офтальмического сегмента левой ВСА. Оценка факторов риска разрыва аневризмы
А, Б –2D MIP, сагиттальная плоскость: измерение коэффициента шейки (в данном примере 3,3) и коэффициента артерии (в данном примере 2,7) говорит о высоком риске разрыва аневризмы
В – 3D реконструкция, аневризма офтальмического сегмента внутренней сонной артерии с 2 дивертикулами (указаны стрелками)

Суммируя вышеперечисленные признаки (таблица 3), у 57 пациентов с неразорвавшимися аневризмами (42,9% группы) выявили аневризмы с высоким риском разрыва.

Таблица 3. **Признаки высокого риска разрыва аневризмы у пациентов с неразорвавшимися аневризмами по данным КТ-ангиографии (N=57)**

Признак	Количество аневризм (N=57)
Размер аневризмы (5-9мм)	42 (73,7%)
Коэффициент шейки более 2,2	53 (93%)
Наличие дивертикулов	10 (17,5%)
Активная пульсация при 4D КТ-ангиографии	16 (28,1%)

С целью изучения дополнительных факторов риска разрыва 4D КТ-ангиографию с ЭКГ-синхронизацией выполнили пациентам с 42 аневризмами с неразорвавшимися аневризмами (подробнее о методике на стр.56). При анализе видеоряда, полученного в результате 4D КТ-ангиографии обращали внимание на синхронность движения стенки аневризмы и несущей артерии в систолу и диастолу, что отражало различную реакцию сосудистой стенки на прохождение пульсовой волны. Несинхронная пульсация стенки аневризмы обнаружена в 35 наблюдений (62,5%) (рис.2), в большинстве случаев у аневризм максимальным размером до 3-15мм (80,8%).

А. 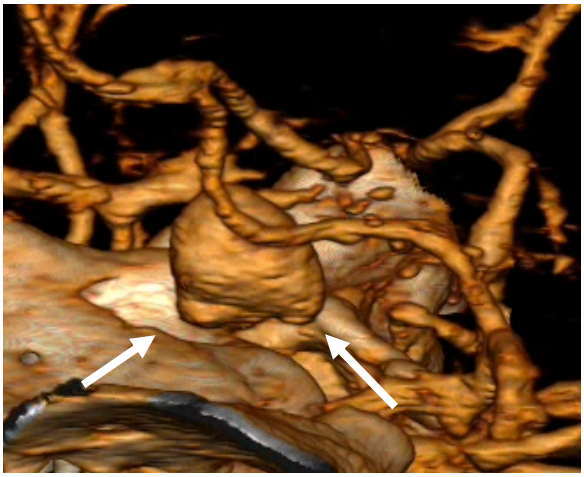 Б. 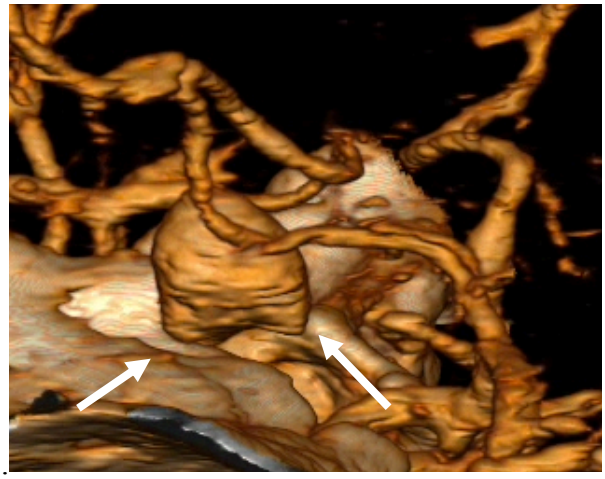

Рисунок 2. Пример несинхронной пульсации стенки аневризмы правой СМА размером до 12мм. **А** - форма аневризмы в диастолу, определяются 2 дивертикула по нижней стенке с гладкими закругленными контурами (стрелки);

Б - аневризма в систолу, на фоне поступления пульсовой волны высота дивертикулов растет, вершины их становятся заостренными

Несинхронная пульсация стенки милиарной аневризмы выявлена только у 1 пациента. Пульсация стенок аневризм размером более 16мм практически всегда была синхронной с пульсацией несущей артерии (4 наблюдения). Только у 1 пациента с аневризмой более 25мм отмечали пульсацию стенок дивертикула, максимальный размер аневризмы при этом оставался стабильным (таблица 4).

Таблица 4. Морфологические особенности неразорвавшихся аневризм по данным 4D КТ-ангиографии (N=35)

Размер	Количество	Наличие внутрипросветных тромбов	Наличие дивертикулов	Несинхронная пульсация аневризмы
Менее 3мм	8		1	1
3-15мм	40		18	29
16-25мм	3	2	1	2
Более 25мм	5	2	3	3
Итого	**56**	**4**	**23 (41,07%)**	**35 (62,5%)**

Во всех наблюдениях аневризм с дивертикулами, обнаруженными при стандартной КТ - ангиографии, несинхронная пульсация наиболее явно была выражена именно на уровне дивертикулов. У 18 аневризм (51,4%) наблюдали несинхронную пульсацию только стенок дивертикула, тогда как тело аневризмы пульсировало синхронно несущей артерии. Это может быть косвенным признаком максимального истончения стенки аневризмы на уровне дивертикула. Можно также предположить, что локализация дивертикула соответствует максимальному удару пульсовой волны при прохождении потока крови в аневризме. Несинхронная пульсация, как правило, сопровождалась увеличение высоты и изменением формы дивертикула. В ряде случаев (8,9% исследованных аневризм) несинхронная локальная пульсация стенки аневризмы соответствовала формирующемуся

дивертикулу и была видна только при 4D КТ-ангиографии, в то время как, при стандартной КТ-ангиографии стенки аневризм были условно ровными (рис.3).

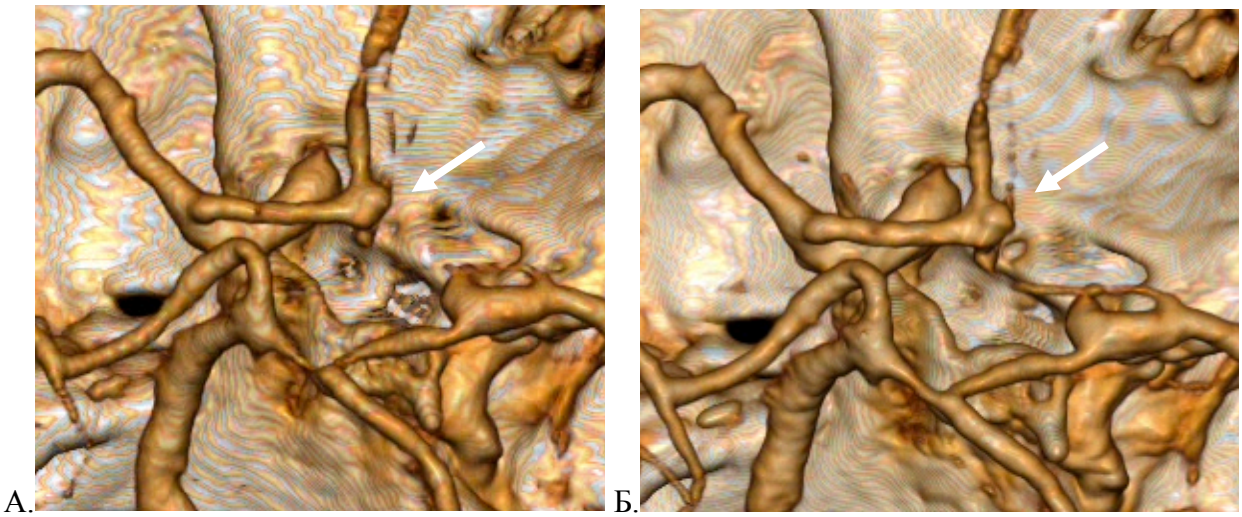

Рисунок 3. 4D КТ-ангиография пациентки с аневризмой ПМА-ПСА размером до 3,5мм, с передней трифуркацией левой ВСА.
А - в диастолу стенки аневризмы относительно ровные, с деформацией по верхнему краю (стрелка);
Б - в систолу на уровне описанной деформации определяется несинхронная пульсация стенки аневризмы с локальным выпячиванием на уровне формирующегося дивертикула (стрелка)

По результатам первично проведенной 4D КТ-ангиографии пациенты были консультированы нейрохирургом. 17 пациентов (5 из них с множественными аневризмами) временно отказались от предложенного им хирургического лечения, что дало возможность наблюдения в динамике. Пациентам данной подгруппы повторяли КТ-ангиографию через 12 и 24 месяца. При первичном анализе указанных 20 аневризм по данным 4D КТ-ангиографии несинхронную пульсацию наблюдали у 14, а наличие дивертикулов - у 9 аневризм. При повторных исследованиях прослеживали изменение размеров и формы 20 аневризм, преимущественно размерами 3-15мм (60% наблюдений) (таблица 5).

Таблица 5. Морфологические особенности 20 аневризм, прослеженных в динамике по данным 4D КТ-ангиографии

Размеры	**Количество**	**Наличие тромбов**	**Дивертикулы**	**Пульсация**	**Рост**
Менее 3мм	5	-	1	1	1
3-15мм	11	-	6	10	6
16-25мм	3	2	1	2	2
Более 25мм	1	1	1	1	-
Итого	**20**	**3**	**9**	**14**	**9**

Анализ повторных КТ-ангиографий 20 аневризм показал рост 100% аневризм с дивертикулами на 1-2мм в год (50% всех наблюдений в динамике), независимо от их размеров. Так, из 5 милиарных аневризм, наблюдаемых в динамике, только у 1 аневризмы с дивертикулом зафиксирован рост за период наблюдения (рис.4). При исследовании гигантских аневризм в динамике рост не наблюдали.

А.

Б.

В. 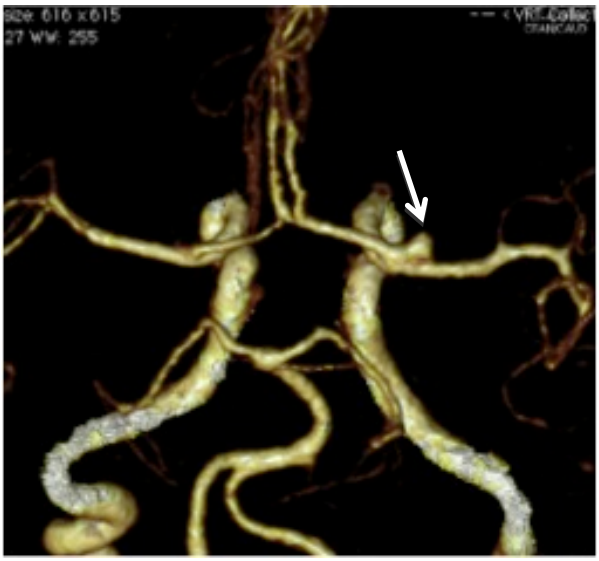

Рисунок 4. КТ-ангиография пациента Е., 24 г., с аневризмой бифуркации правой ВСА (указана стрелкой).
А – КТ-ангиография, 2013 г., максимальный размер купола аневризмы 2,5 мм, несинхронная пульсация с деформацией верхушки купола;
Б – КТ-ангиография, 2014 г., максимальный размер купола аневризмы 3 мм, сохраняется несинхронная пульсация с деформацией купола аневризмы;
В – КТ-ангиография, 2016 г., максимальный размер купола аневризмы 4 мм

Расчет отношений шансов доказывает высокий риск роста аневризмы как при наличии несинхронной пульсации, так в случае дивертикула (таблица 6).

Таблица 6. Расчет отношений шансов 20 аневризм из подгруппы динамического наблюдения после проведения 4D КТ-ангиографии

Статистический признак	**Отношение несинхронной пульсации и роста аневризмы**	**Отношение наличия дивертикула и роста аневризмы**
Шанс найти фактор риска в основной группе	9,000	8,000
Шанс найти фактор риска в контрольной группе	0,8333	0,167
Отношения шансов (OR)	**10,800**	**48,000**
Стандартная ошибка отношения шансов	1,216	1,514

Нижняя граница 95% доверительного интервала (CI)	0,997	2,470
Верхняя граница 95% доверительного интервала (CI)	117,003	932,900

4D КТ - ангиография, синхронизированная с ЭКГ, предоставляет дополнительную функциональную информацию о поведении стенки аневризмы в момент воздействия пульсовой волны, независимо от размеров и степени тромбированности просвета. У 62,5% аневризм размером 3-15мм обнаруживали несинхронную пульсацию, свидетельствующую о слабости стенки в момент пульсового удара. Расчет отношений шансов показывает высокий риск роста аневризмы **при наличии несинхронной пульсации**, даже в отсутствии других факторов риска разрыва (OR=10,800 при верхней границе доверительного интервала 95% CI=0,997, нижней границе CI=117,003).

В большинстве наблюдений несинхронную пульсацию наблюдали у аневризм с дивертикулом (87,5% выросших аневризм). Анализ исследований в динамике демонстрирует высокий риск роста аневризмы **при наличии дивертикула**, даже в отсутствии других факторов риска разрыва (OR=48,000 при верхней границе доверительного интервала 95% CI=2,470, нижней границе CI=932,900). Такое наблюдение можно объяснить локальным постоянным воздействием пульсовой волны, ведущим к постепенному истончению стенки аневризмы на уровне дивертикула.

У 16 пациентов из группы с неразорвавшимися аневризмами выявили гигантские аневризмы – максимальным размером более 25мм, у 10 пациентов – частично тромбированные. Из 148 аневризм в 15 наблюдениях (9,9%) в стенке аневризмы отмечали массивные кальцинаты, а в просвете – неоднородные тромботические массы. Оценить истинный объем аневризматического мешка при КТ-ангиографии в этом случае было невозможно, так как тромбированная часть аневризмы не контрастировалась, стенка визуализировалась нечетко, и

приходилось соотносить размеры и форму аневризмы на аксиальных срезах и MIP с контрастируемой частью на 3D реконструкциях (рис.5).

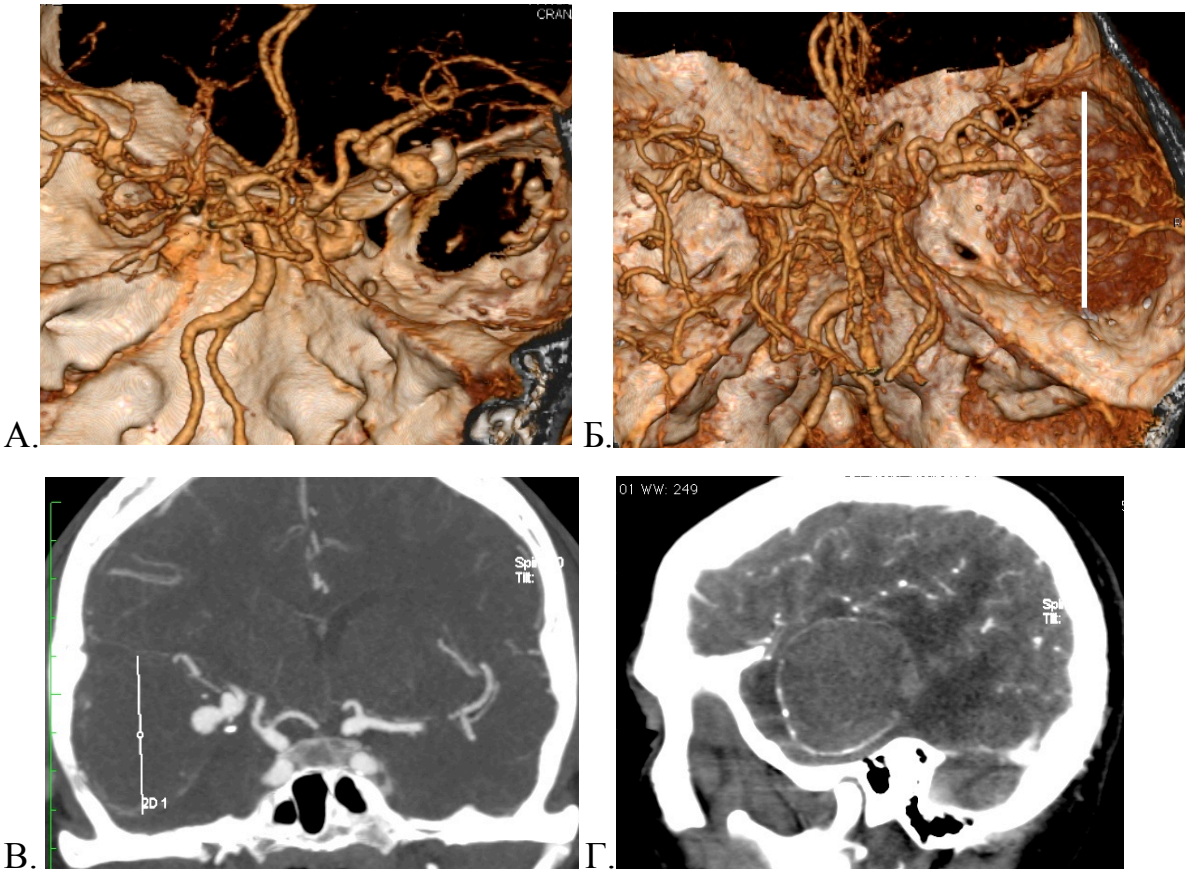

Рисунок 5. КТ-ангиография пациента Г., 62г. с гигантской частично тромбированной аневризмой правой СМА, просвет аневризмы тромбирован более, чем на 2/3.
А,Б – на 3D реконструкциях со стандартным окном достоверно контрастируется только пришеечная часть аневризмы (короткая стрелка), при снижении пороговой плотности реконструкции частично визуализируются границы тромбированной части аневризмы (диаметр отмечен белой линией).
В,Г – на 2D MIP стенки аневризмы визуализируются более достоверно (диаметр отмечен белой линией), однако оценить шейку аневризмы и соотношения с другими сосудами затруднительно

Все пациенты с частично либо полностью тромбированными аневризмами предъявили данные МРТ, выполненной в сторонних ЛПУ, с использованием SWI, DWI и МР-ангиографией (3D TOF) с MPR и 3D реконструкциями (рис.6). При анализе изображений на стандартных импульсных последовательностях (FSE T2, SE T1, T2 TIRM) просвет аневризмы определялся, как участок выпадения МР-сигнала либо неоднородное снижение интенсивности на счет пристеночных

тромбов. При SWI толщиной среза 0.6мм на MIP хорошо визуализировалась пришеечная часть тромбированной аневризмы и можно было оценить форму и размеры шейки. 2D MIP при МР-ангиографии (3D TOF) позволяла построить косые проекции и продемонстрировать взаимоотношения аневризмы с несущим сосудом. Таким образом, у 4 пациентов с гигантскими аневризмами размерами от 23мм до 35мм МР-ангиография предоставила дополнительную информацию для планирования оперативного лечения.

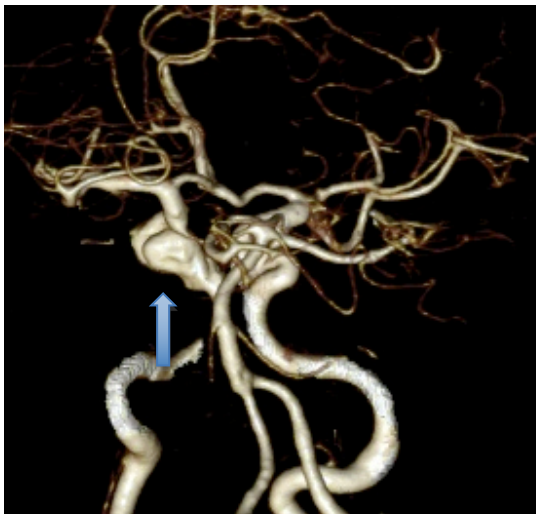

А.

Б.

В.

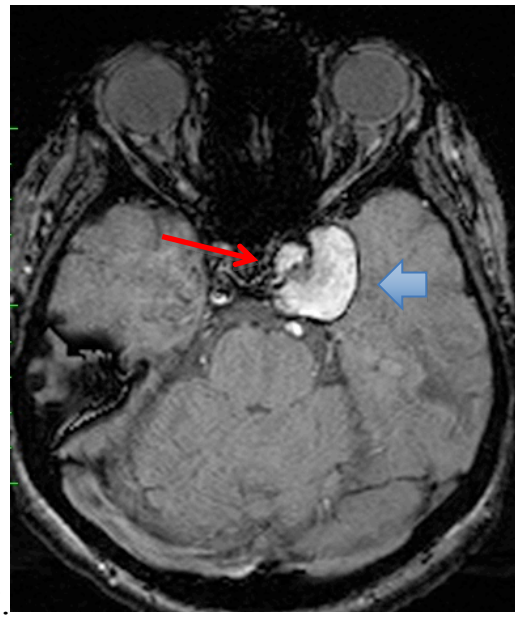

Г.

Д. 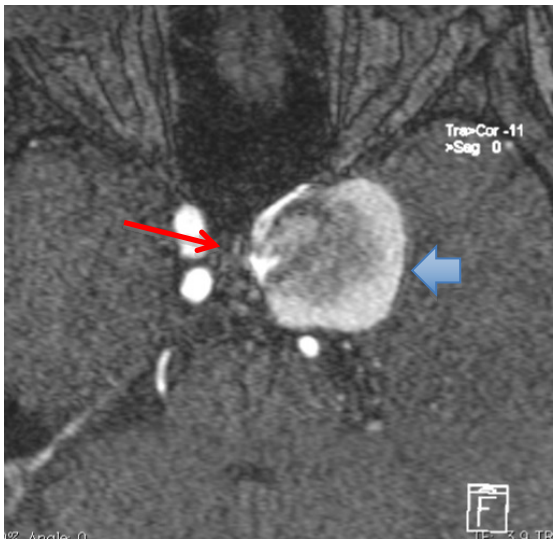

Е. 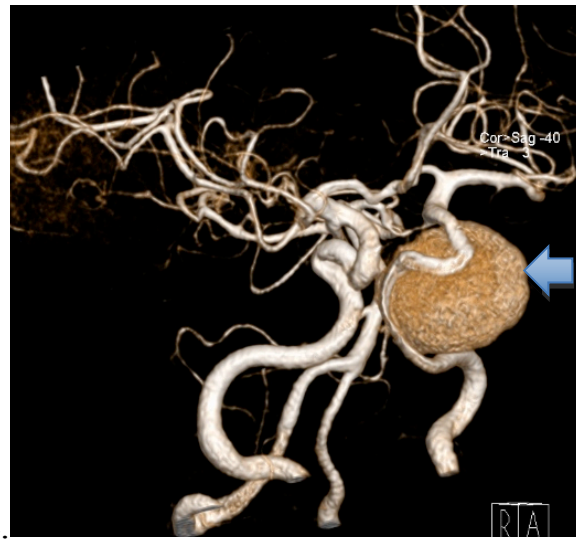

Рисунок 6. КТ- и МР-ангиография пациентки Л., 64лет с гигантской аневризмой левой ВСА, просвет тромбирован более, чем на 2/3.
А – КТ-ангиография, 3D реконструкция демонстрирует только контрастируемую пришеечную часть аневризмы (синяя стрелка).
Б – КТ-ангиография, 2D MIP показывает примерные размеры тромбированной части аневризмы (диаметр указан белой линией).
В-Е – МРТ и МР-ангиография, тот же случай. На Т2ВИ толщиной среза 2мм (**В**) и SWI толщиной среза 0,6мм (**Г**) хорошо визуализируется аневризматический мешок повышенной интенсивности (тромбированная часть, короткая стрелка) и низкоинтенсивная функционирующая пришеечная часть аневризмы (красная стрелка). При МР-ангиографии (3D TOF) 2D реформации (**Д**) и 3D реконструкции (**Е**) позволяют лучше оценить взаимоотношения аневризматического мешка с окружающими структурами

В 25 наблюдениях у пациентов I группы подозрение на интракраниальную аневризму было первично высказано в сторонних ЛПУ по данным МР-ангиографии. У 14 пациентов диагноз был подтвержден при КТ-ангиографии (60% наблюдений), из них у 3 пациентов размеры и форма аневризм при МР-ангиографии не соответствовали данным КТ-ангиографии, более вероятно, из-за артефактов от турбулентного кровотока при 3D TOF. В 11 наблюдениях при КТ-ангиографии аневризму не выявляли. Причиной ложноположительного диагноза при МР-ангиографии была деформация просвета сосуда на фоне артефактов от прилежащих костных структур (у 7 пациентов), патологическая извитость сосуда (у 3 пациентов), липома в проекции развилки базиллярной артерии (у 1 пациента) (рис.7).

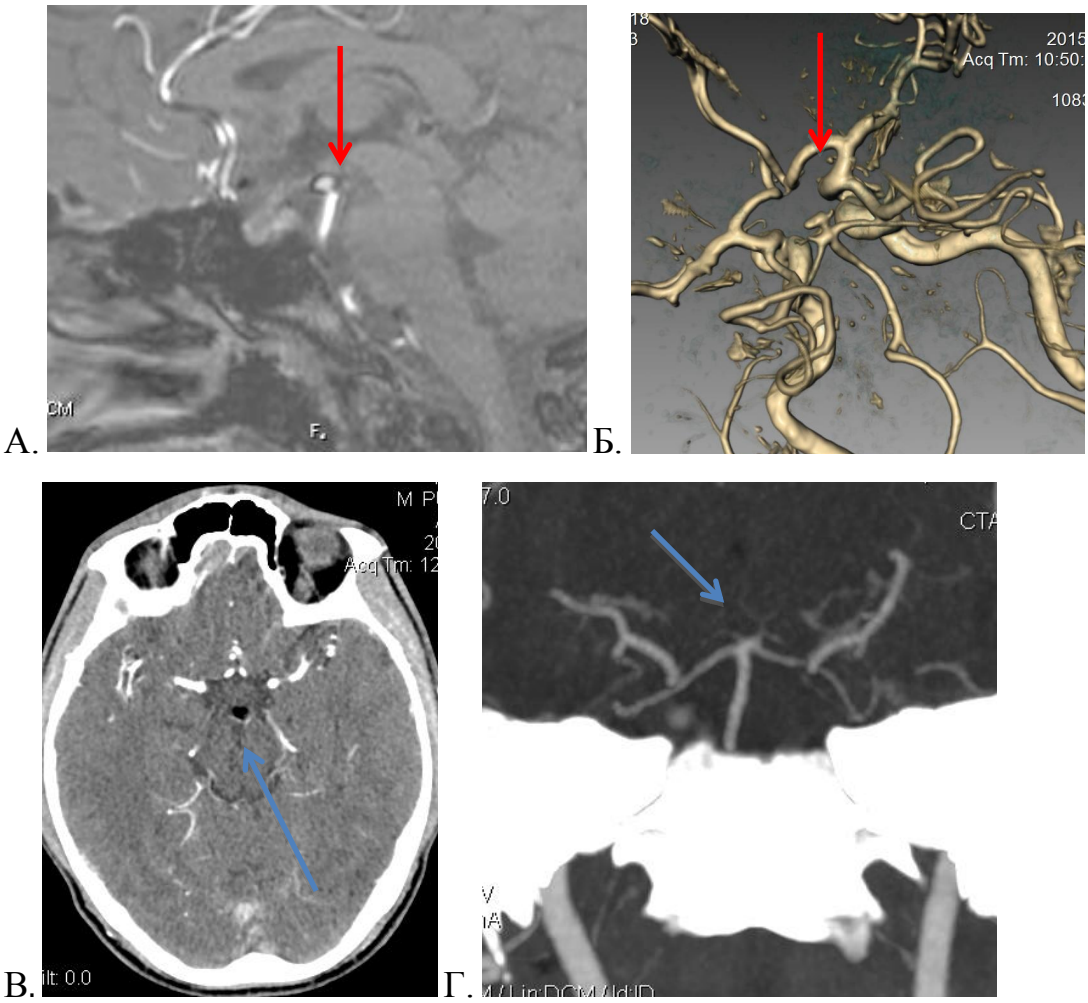

Рисунок 7. МР-ангиография пациента В., 31г. с подозрением на аневризму бифуркации базиллярной артерии.

А – при МР-ангиографии на 2D реконструкции в области бифуркации базиллярной артерии определяется округлый участок сигнала повышенной интенсивности, связанный с артерией (красная стрелка)

Б – на 3D реконструкции описанный участок визуализируется как аневризма бифуркации базиллярной артерии (красная стрелка)

В – при нативной КТ в проекции спинки турецкого седла и межножковой цистерны определяется липома плотностью до -35HU (синяя стрелка)

Г – на 2D реконструкции КТ-ангиографии убедительные данные за аневризму бифуркации базиллярной артерии не получены

У 2 пациентов по данным КТ - ангиографии предположили наличие тромбированных аневризм нетипичной локализации, что потребовало дообследования. При МРТ головного мозга в сочетании с МР-ангиографией (3D TOF) в обоих случаях выявили опухолевые образования: ксантоматозную менингеому и краниофарингеому (рис.8).

А.

Б. 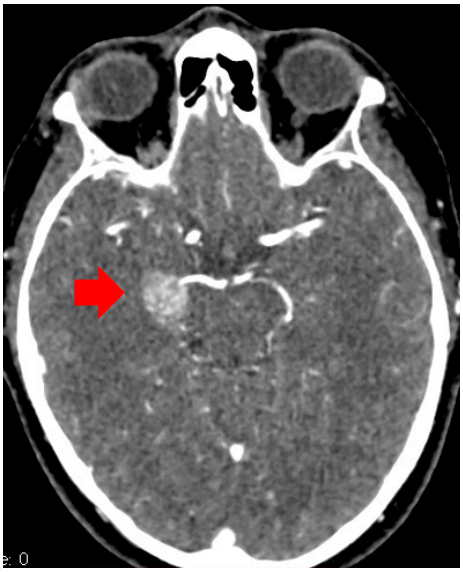

В. 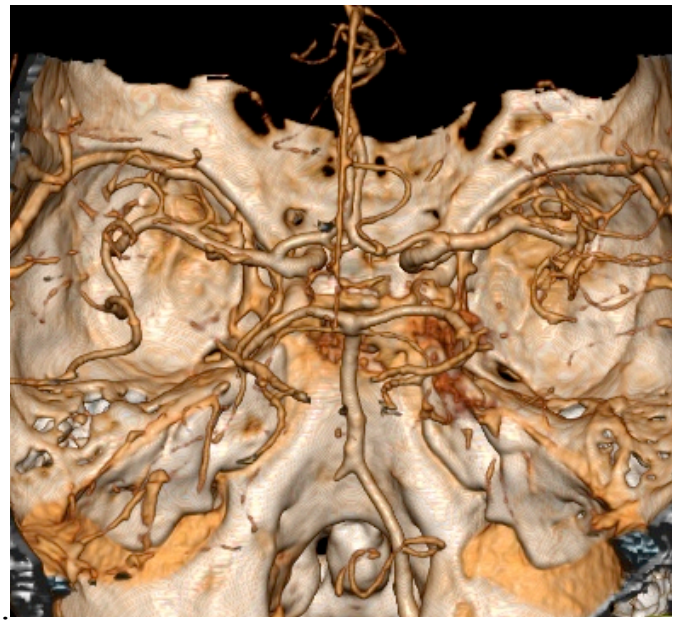

Г. 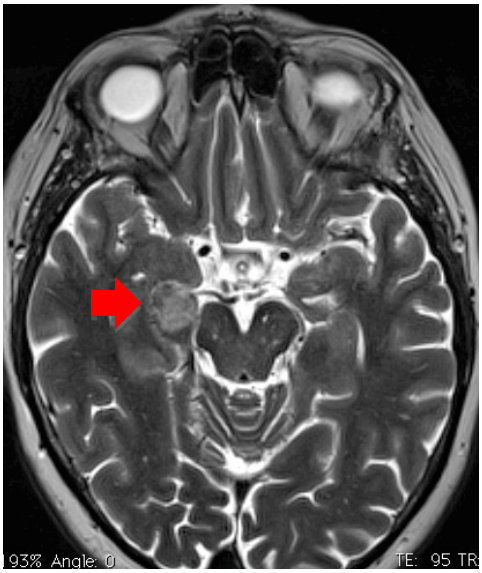

Д. 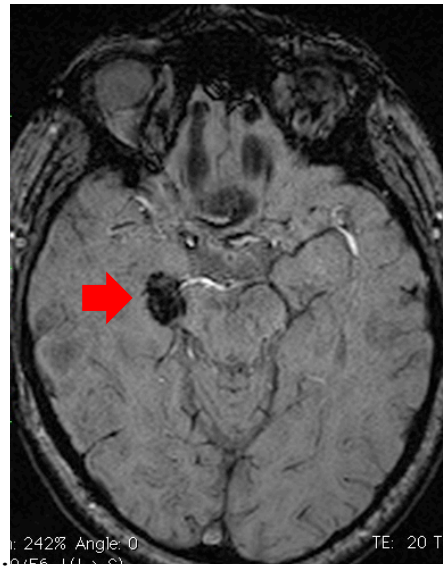

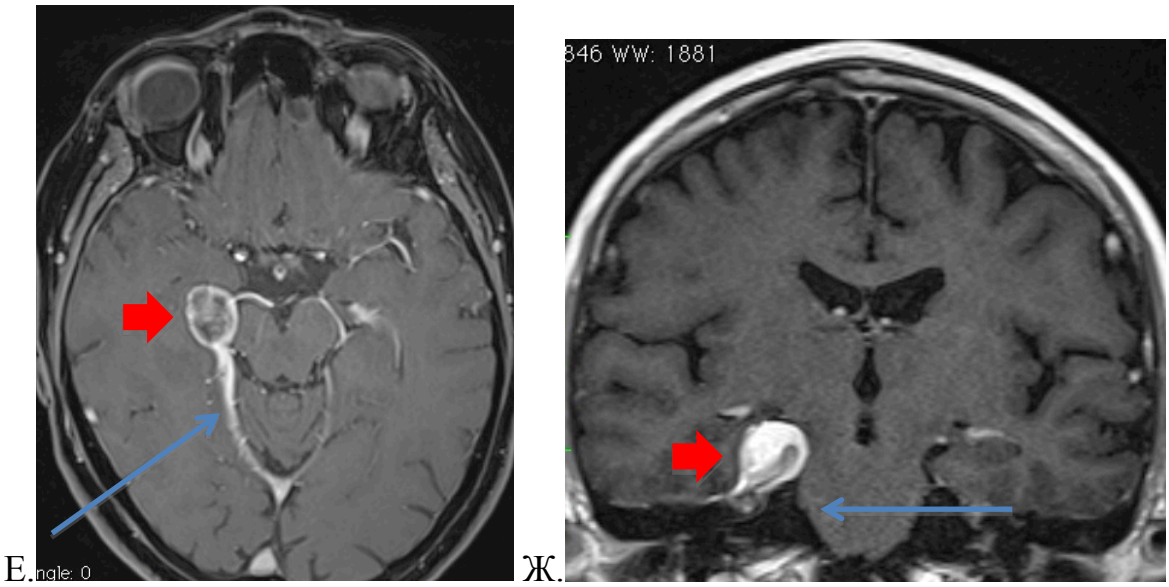

Рисунок 8. Исследование пациентки К., 63г. с подозрением на тромбированную аневризму P1 сегмента правой ЗМА.
А – при плановом КТ выявили объемное образование в проекции хода P1 сегмента ЗМА (образование на всех рисунках указано короткой красной стрелкой), неоднородной структуры с включениями низкой плотности (до -5HU);
Б – при КТ-ангиографии определяется неоднородное контрастирование описанного образования и подходящей к нему правой ЗМА, что не позволяет исключить тромбированную аневризму;
В – КТ-ангиография, на 3D реконструкции аневризма не определяется, что может быть обусловлено тромбированием просвета;
Г, Д – МРТ той же пациентки: на Т2ВИ (**Г**) описанное образование неоднородно повышенной интенсивности, а на SWI (Д) визуализируется как участок выпадения МР-сигнала, что также может быть характерно для аневризмы;
Е, Ж – МРТ с контрастным усилением той же пациентки: на фоне внутривенного контрастирования отмечается контрастное усиление как самого образования, так и прилежащей твердой мозговой оболочки в венозную фазу, что характерно на менингеомы (указано синими стрелками). Неоднородные включения низкой плотности на нативной КТ, таким образом, характерны для жировой ткани (ксантоматозная менингеома)

Таким образом, в 14 наблюдениях (10% всех пациентов с неразорвавшимися аневризмами) при 3D TOF МР-ангиографии аневризмы либо не выявляли, либо неадекватно определяли размеры и форму из-за артефактов от пульсации. КТ-оказалась малоэффективной у 2 пациентов с интракраниальными опухолями, имитирующими аневризмы. В таких случаях необходимо было дообследование с помощью МРТ головного мозга, включающей SWI, Т2ВИ толщиной среза не более 2мм и МР-ангиографию (3D TOF).

Использование любого метода лучевой диагностики при выявлении интракраниальной аневризмы должно рассматриваться, как предоперационное обследование и учитывать, поэтому, все требования нейрохирурга для планирования метода операции и доступа.

3.2. Особенности построения 2D и 3D реконструкций по данным КТ-ангиографии у пациентов с гигантскими и сложными аневризмами

Одной из основных задач лучевой диагностики является получение информативных изображений за короткое время при минимальной эффективной дозе облучения. С целью соблюдения этого правила стандартная КТ-ангиография у пациента с подозрением на аневризму обычно включает только интракраниальные артерии от уровня краниовертебрального перехода, часто не захватывая перикаллезную артерию и ее ветви.

Основные нейрохирургические стратегии при аневризмах – выключение из кровотока путем микрохирургического клипирования и эндоваскулярного лечения. Показания к каждому из методов напрямую зависят как от возраста пациента, сопутствующих патологий, так и от индивидуальных особенностей анатомии артериального круга большого мозга и самой аневризмы.

Клипирование шейки аневризмы считается основной методикой лечения, эффективность его составляет 92-96% при типичной локализации аневризмы переднего отдела артериального круга [12]. Выбор доступа планируют заранее и в ряде случаев требуется удаление части структур основания черепа (например, переднего наклоненного отростка при переднелатеральных доступах). Сложная анатомия основания черепа создает риск раздражения и повреждения во время операции черепно - мозговых нервов (например, глазодвигательного нерва при клипировании аневризм внутренней сонной артерии), ситуация может осложниться кровотечением при повреждении намета либо кавернозного синуса,

тромбозом мелких ветвей внутренней сонной артерии (таламостриарных артерий, хороидальных артерий) с последующим ишемическим инфарктом.

Параллельно открытой хирургии идет развитие эндоваскулярного метода. Использование микрокатетеров, баллонов, потоковых стентов позволяет полностью выключить аневризму из кровотока в 77-80% случаев, что приближает эффективность метода к микрохирургическому вмешательству [25, 215]. Однако, при выборе эндоваскулярного метода лечения необходима достоверная информация не только об анатомии самой аневризмы, но и о состоянии брахиоцефальных артерий, обеспечивающих доступ к ней.

Особенно сложным становится выбор тактики лечения у пациентов с гигантскими и сложными аневризмами, так как она может включать как микрохирургический, так и эндоваскулярный этап, в том числе сопровождаемый наложением сосудистых анастомозов между интракраниальными артериями либо с ветвями наружной сонной артерии (экстра-интракраниальный микроанастомоз (ЭИКМА)) [26, 44].

Таким образом, при подготовке к операции многоплоскостные и объемные реконструкции должны не только отражать анатомические особенности аневризмы и артериального круга большого мозга, но также давать информацию, помогающую выбрать тактику лечения и планировать операционный доступ.

В предоперационном периоде оптимально проведение КТ - ангиографии либо от дуги аорты, либо от уровня бифуркации общих сонных артерий, в зависимости от технических возможностей аппарата. Расширение области сканирования часто сопряжено с увеличением лучевой нагрузки и количества применяемого контраста, но необходимо для более точной оценки проксимальных отделов внутренних сонных артерий, исключения стенозов и патологических деформаций, затрудняющих внутрисосудистый доступ к аневризме (рис.9).

А. Б.

Рисунок 9. КТ-ангиография пациентки Р., 82г., с аневризмой средней трети базиллярной артерии (короткая красная стрелка).
А – стандартная КТ-ангиография интракраниальных артерий от уровня краниовертебрального перехода;
Б – при проведении КТ-ангиографии с захватом как интра- так и экстракраниальных артерий у пациентки с аневризмой визуализируется выраженная S-образная извитость обеих позвоночных артерий, которая может затруднять эндоваскулярное вмешательство (синие стрелки)

Современные компьютерные томографы позволяют исследовать брахиоцефальные и интракраниальные артерии в течение одного исследования, но в связи с большой областью сканирования контрастирование мелких интракраниальных артерий второго и третьего порядка может быть недостаточным. Оценка мелких ветвей интракраниальных артерий необходима, так как позволяет планировать реваскуляризацию при сложных аневризмах и косвенно оценить состояние коллатерального кровотока. Поэтому в нашей работе КТ-ангиографию проводили от уровня предполагаемой бифуркации ОСА, что соответствовало уровню С6-С7 позвонков с захватом не только всех интракраниальных артерий, но и костных структур черепа и мягких тканей. Полученная таким образом ангиографическая серия с реконструкцией толщиной

среза 1мм и менее не только позволила построить качественные 3D реконструкции, но и могла использоваться для навигации во время операции.

У пациентов с гигантскими аневризмами помимо стандартных реконструкций сонных и позвоночных артерий была обязательна визуализация наружной сонной артерии и ее ветвей с целью выбора сосуда-донора в случае наложения экстра-интракраниального микроанастомоза. Желательно было также показать уровень расположения бифуркации общей сонной артерии относительно угла нижней челюсти. (рис.10).

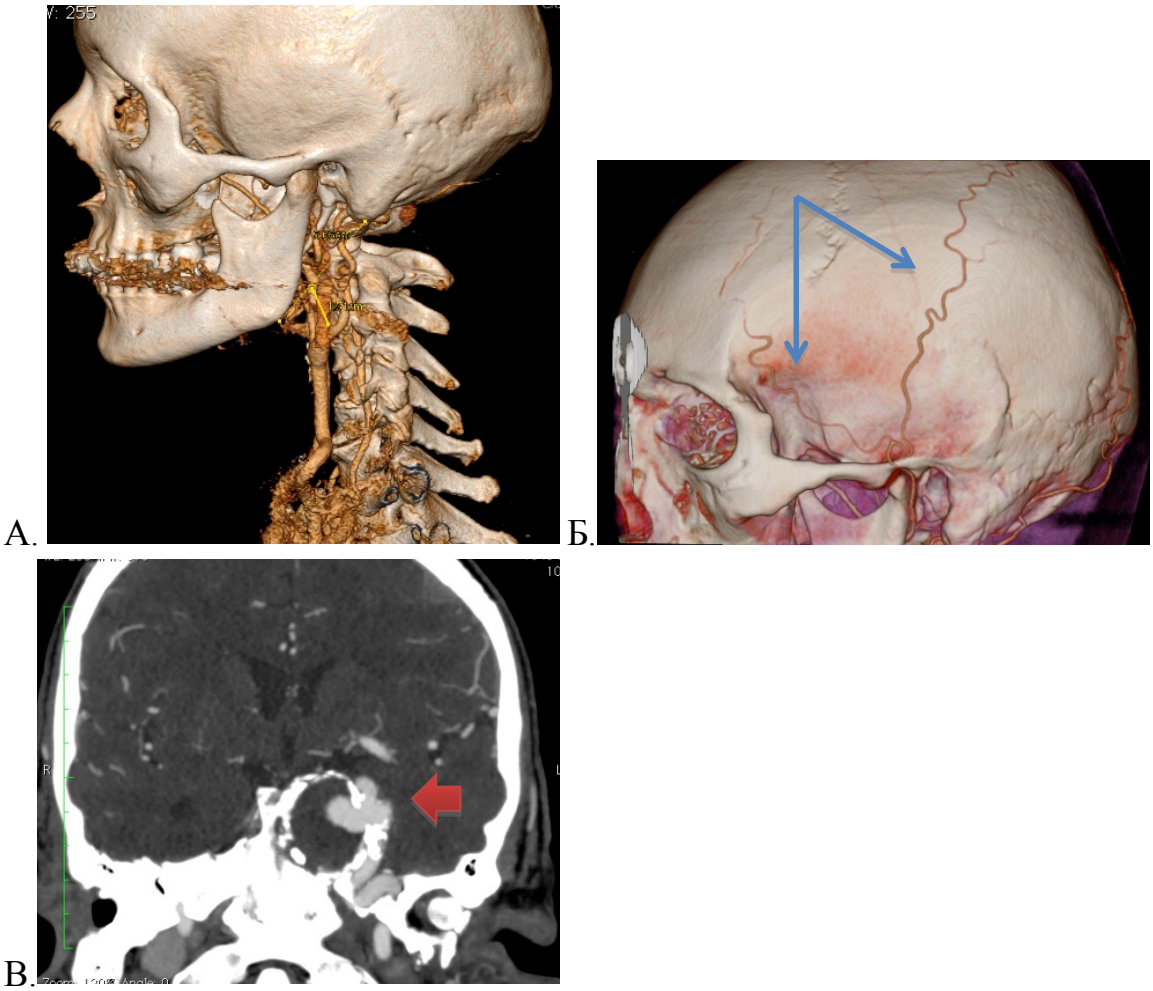

Рисунок 10. КТ-ангиография пациента К., 58 лет с аневризмой левой ВСА
А – 3D реконструкция демонстрирует высокое расположение бифуркации общей сонной артерии;
Б – 3D реконструкция показывает расположение ветвей наружной сонной артерии на стороне аневризмы – возможных доноров при наложении ЭИКМА (синие стрелки);
В – 2D MIP, гигантская частично тромбированная аневризма левой внутренней сонной артерии (короткая стрелка)

На 3D реконструкциях с костными структурами основания черепа необходимо показать особенности строения артериального круга и его аномалии. У пациентов с частично либо полностью тромбированным просветом аневризмы необходимы дополнительные косые 2D проекции для более детальной визуализации шейки аневризмы. Аналогичные проекции желательно строить в тех случаях, когда в шейке аневризмы либо в стенке несущего сосуда визуализируется кальцинированная бляшка, деформирующая просвет (рис.11).

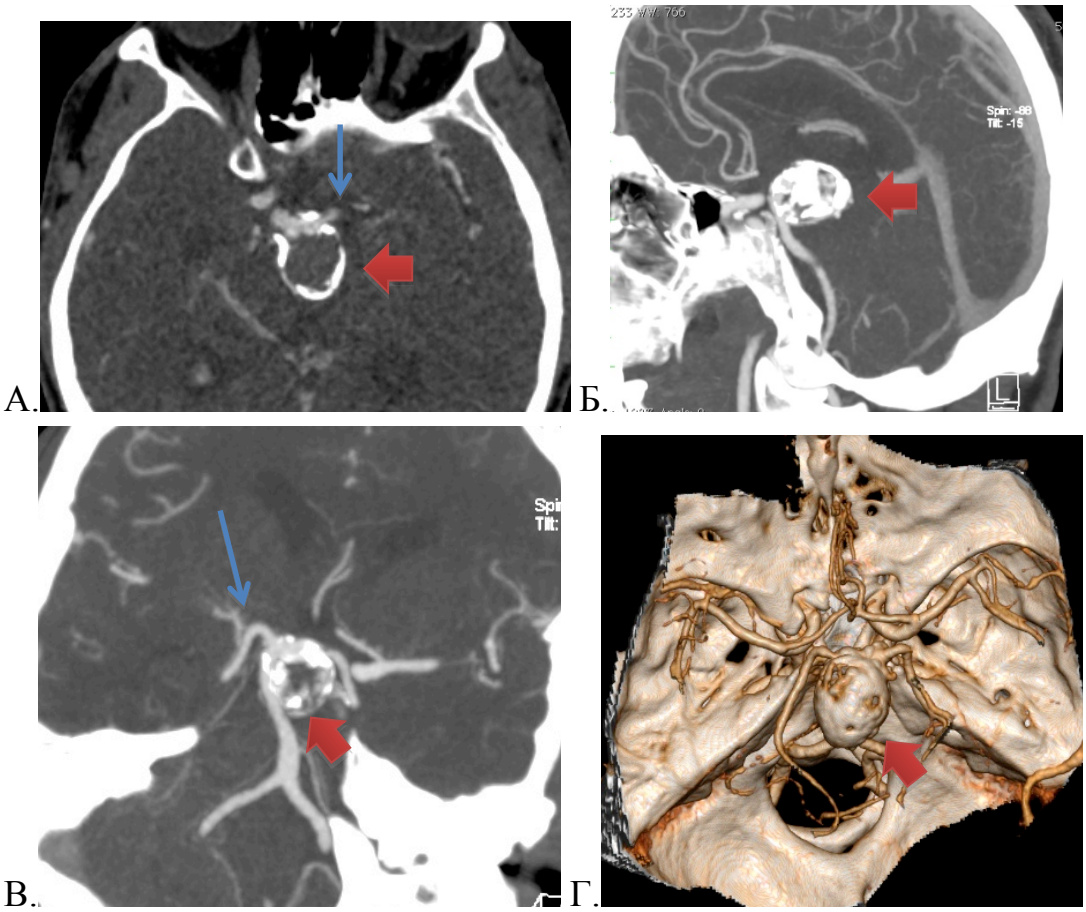

Рисунок 11. КТ-ангиография пациента А., 44г., с тромбированной аневризмой бифуркации базиллярной артерии (короткая красная стрелка)

А – аксиальный срез толщиной 1мм наиболее убедительно показывает вовлечение в пришеечную часть аневризмы устья левой задней мозговой артерии (стрелка);

Б, В – 2D MIP в косых проекциях демонстрируют взаимоотношение аневризмы со спинкой турецкого седла (**Б**) и устье отходящей от аневризмы правой задней мозговой артерии (**В**, стрелка);

Г – на 3D реконструкциях мы можем судить о состоянии артериального круга в целом, кальцинированная стенка аневризмы не позволяет достоверно оценить устья отходящих сосудов

У пациентов с аневризмами кавернозного и офтальмического сегментов ВСА на 3D реконструкции с костными структурами аневризма часто не визуализируется, поэтому необходима субтракция костей основания черепа либо дополнительные 2D построения, на которых будут видны взаимоотношения купола аневризмы с кавернозным синусом (его компрессия) и с глазной артерией (уровень отхождения относительно аневризмы). Это поможет также дифференцировать аневризму от инфундибулярного расширения устья глазной артерии (рис. 12).

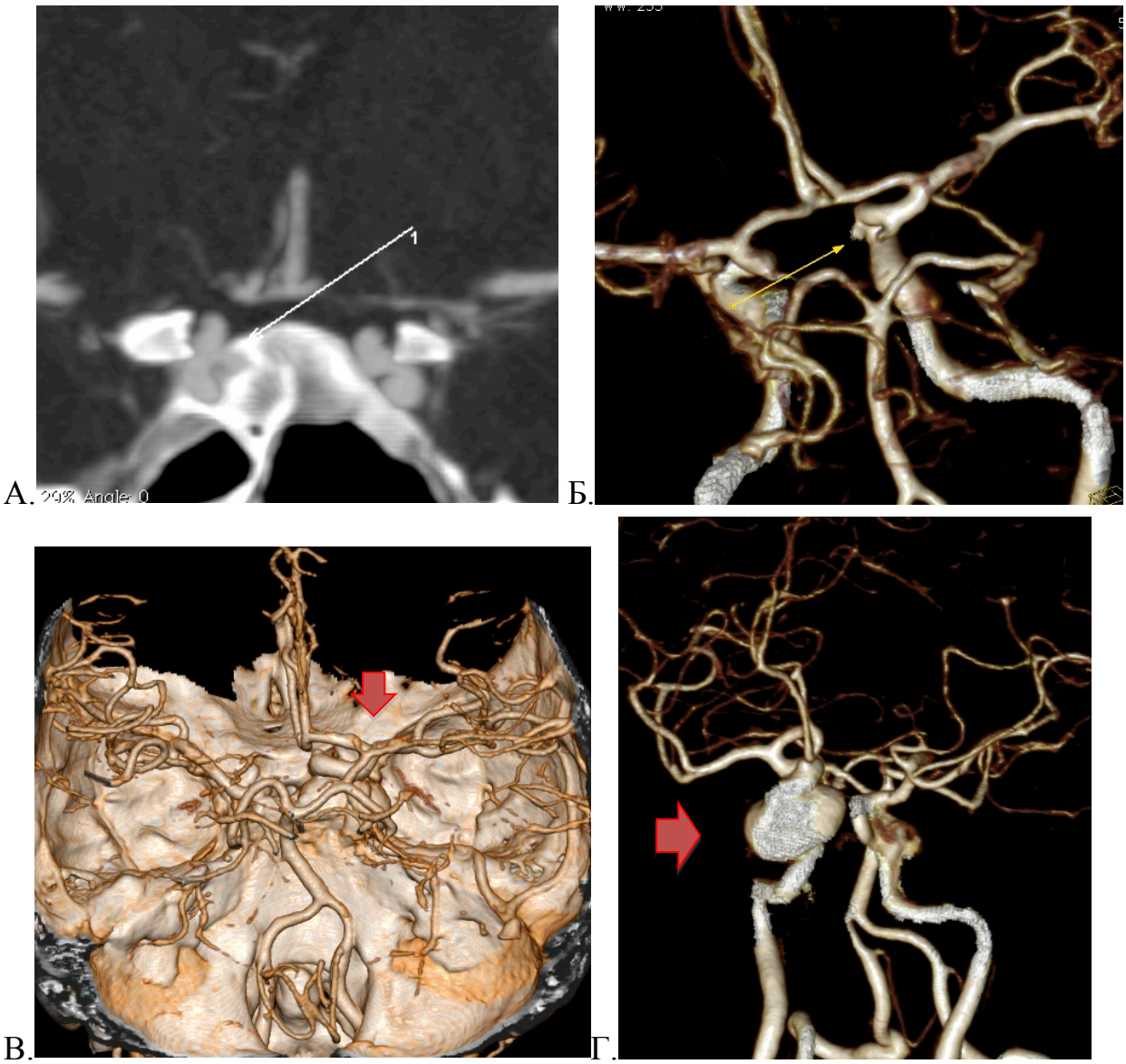

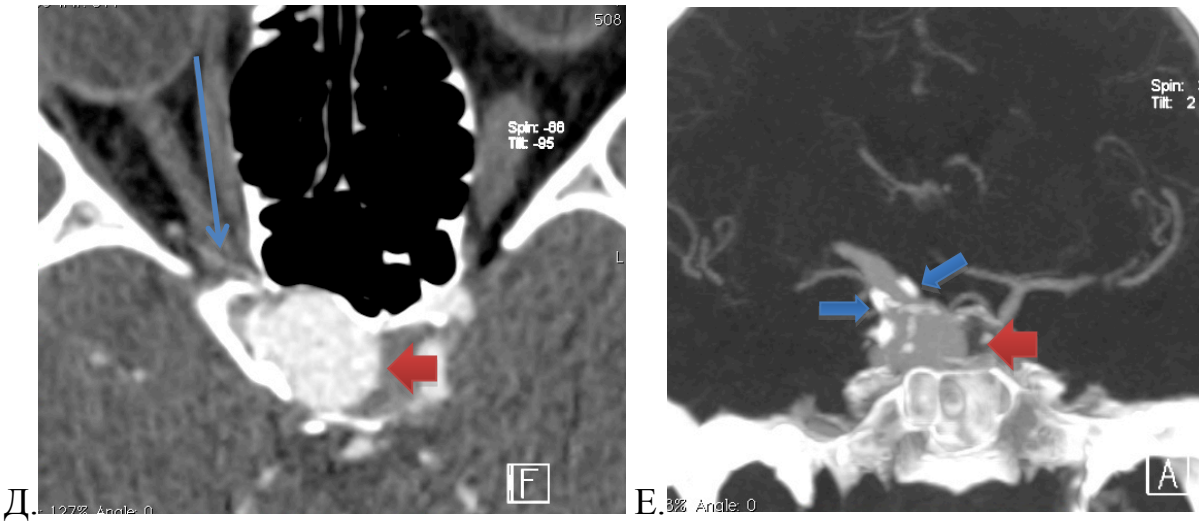

Рисунок 12. Построение реконструкций аневризм кавернозного и офтальмического сегмента ВСА, КТ-ангиография

А, Б – КТ-ангиография пациентки Б., 25 лет, с милиарной аневризмой кавернозного отдела ВСА. Аневризма четко дифференцируется только на 2DMIP (**А**), где показаны ее взаимоотношения с кавернозным синусом (белая стрелка) и на 3D реконструкциях с субтракцией костных структур (**Б**, желтая стрелка);

В, Г – КТ-ангиография пациентки Г., 56 лет, с аневризмой офтальмического отдела правой ВСА (короткая красная стрелка). На стандартных 3D реконструкциях (**В**) большая часть купола и шейка аневризмы закрыты костными структурами, поэтому оптимальным вариантом объемной реконструкции становится 3D с субтракцией костных структур (**Г**), позволяющая оценить взаимоотношения аневризмы с прилежащими сосудами и показать форму шейки;

Д, Е – КТ-ангиография пациентки А., 56 лет, с аневризмой офтальмического сегмента правой ВСА (короткая красная стрелка), 2D MIP. В косой аксиальной проекции (**Д**) тонким срезом указывается уровень отхождения правой глазной артерии от пришеечной части аневризмы (стрелка). В коронарной проекции (**Е**) хорошо видны массивные кальцинаты в стенке несущей артерии и в пришеечной части аневризмы (короткие синие стрелки)

При построении реконструкций у пациента с аневризмой любой локализации важно показать особенности строения шейки аневризмы, что во многом помогает скорректировать план операции. При аневризмах т.н. параклиноидной локализации, особенно офтальмического сегмента ВСА, шейка может располагаться на уровне переднего наклоненного отростка либо ниже него, что требует передней клиноидэктомии по время операции (рис.13). Описывая супраклиноидную аневризму ВСА, необходимо указать и показать на реформациях точную локализацию и направление шейки и купола. Расположение шейки аневризмы по передней либо передне-боковой стенке ВСА у устья глазной артерии

обуславливает выбор контралатерального доступа, в то время как при расположении по медиальной стенке ВСА, чаще выбирается доступ со стороны аневризмы.

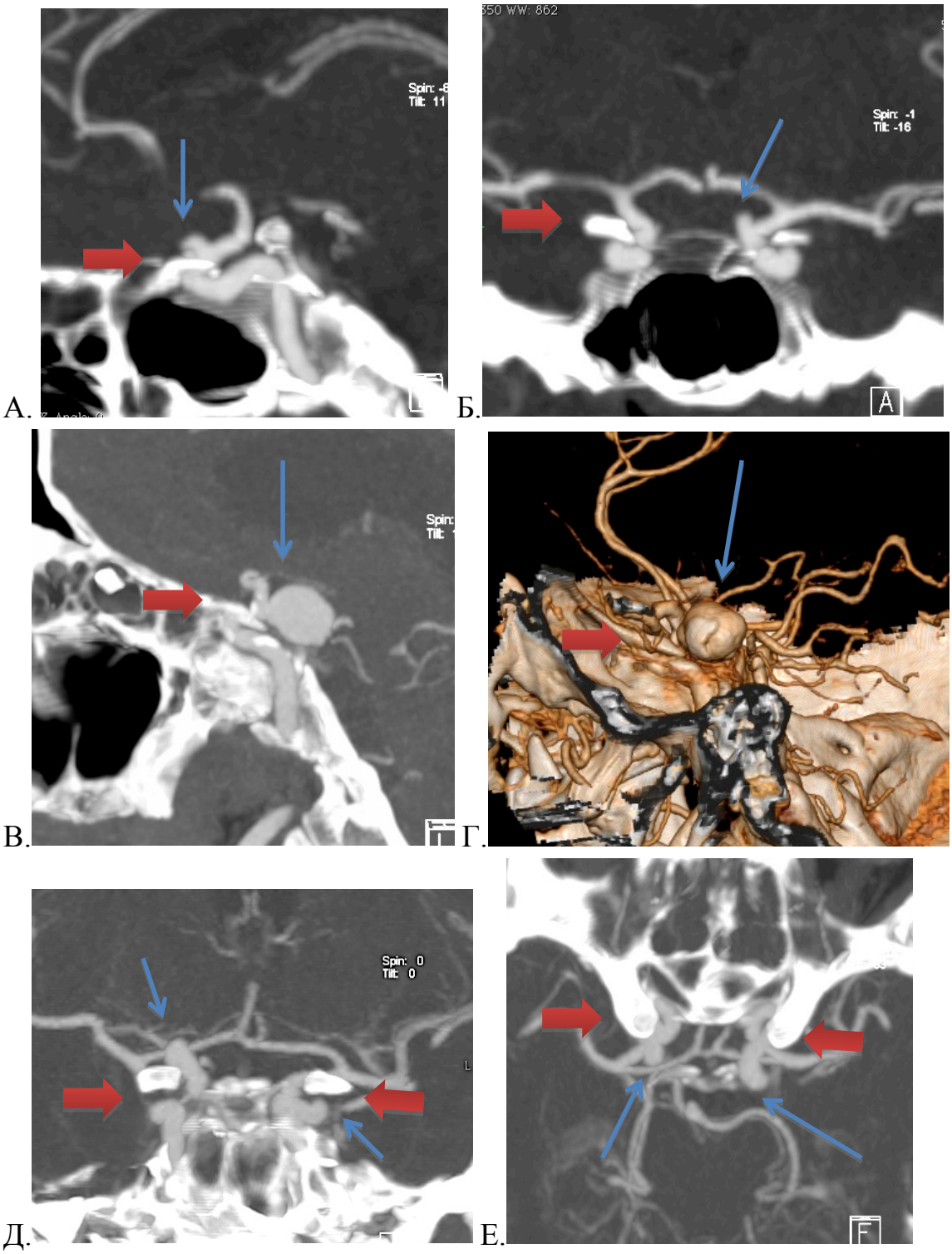

Ж. 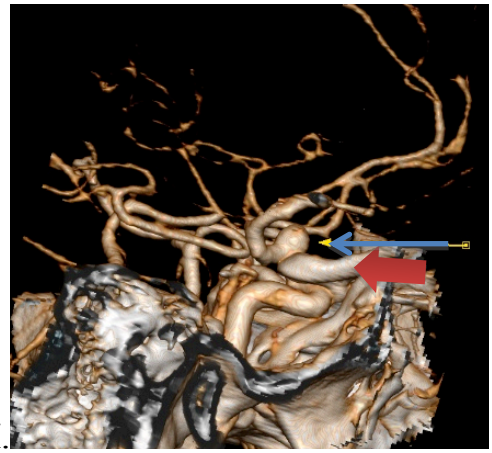 З. 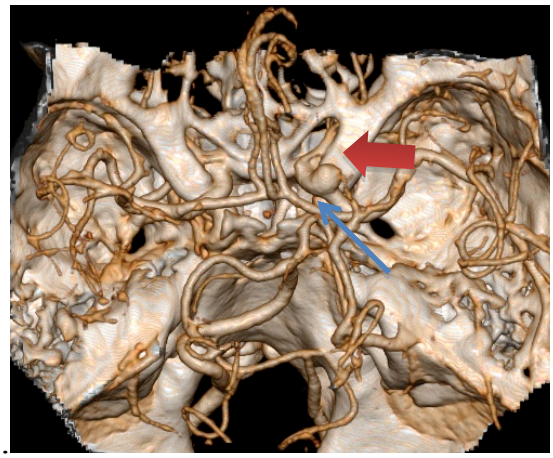

Рисунок 13. Варианты расположения аневризмы относительно переднего наклоненного отростка (указан короткой красной стрелкой).
А, Б – КТ-ангиография пациента с милиарной аневризмой офтальмического сегмента левой ВСА (стрелка), 2D MIP
В, Г – КТ-ангиография пациентки с аневризмой коммуникантного сегмента левой ВСА (стрелка). **В** – 2D MIP лучше показывает строение шейки аневризмы, **Г** – 3D реконструкция демонстрирует положение аневризмы относительно переднего наклоненного отростка
Д-Е – КТ-ангиография пациента с аневризмами офтальмических сегментов обеих ВСА (указаны стрелками), на 2D MIP достоверно показано направление купола каждой аневризмы и положение шейки относительно переднего наклоненного отростка
Ж-З – дополнительные 3D реконструкции показывают положение аневризмы правой ВСА относительно переднего наклоненного отростка

Для пациентов с аневризмами коммуникантного сегмента ВСА 3D реконструкции оказываются ведущими, потому что не только наиболее достоверно демонстрируют положение аневризмы относительно переднего наклоненного отростка, но и помогают оценить уровень отхождения задней соединительной и передней хороидальной артерий. Необходимо показать направление купола аневризмы в разных плоскостях, так как задне-латеральное положение купола часто говорит о тесной связи аневризмы с наметом и возможности повреждения его во время операции. При гипоплазии задней соединительной артерии желательны дополнительные 2D построения (рис.14, 15).

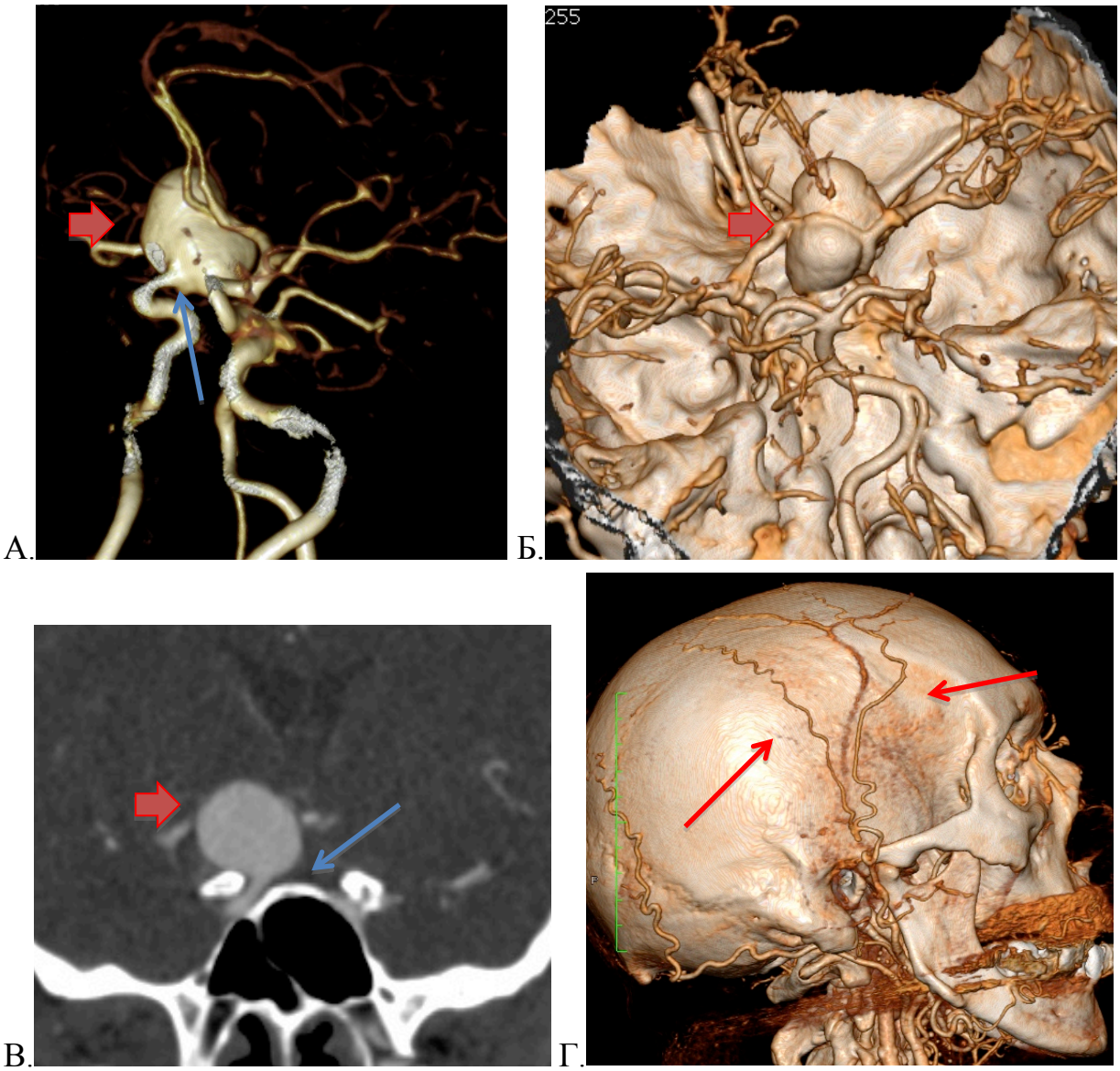

Рисунок 14. КТ-ангиография пациентки В., 51г., с гигантской аневризмой правой ВСА (указана короткой красной стрелкой)

А-Г – 2D и 3D реконструкции. Сложность визуализации в том, что шейка аневризмы начинается в офтальмическом сегменте на уровне нижнего края переднего наклоненного отростка (стрелка), а купол расположен выше, в проекции коммуникантного сегмента, что незаметно на стандартных 3D реконструкциях (**Б**), но хорошо видно в косой коронарной проекции 2DMIP (**В**) и на 3D реконструкциях после субтракции костных структур (**А**). В случае диагностики гигантских и сложных аневризм желательно показать ход ветвей наружной сонной артерии со стороны аневризмы для оценки возможности реваскуляризации (**Г**, красные стрелки)

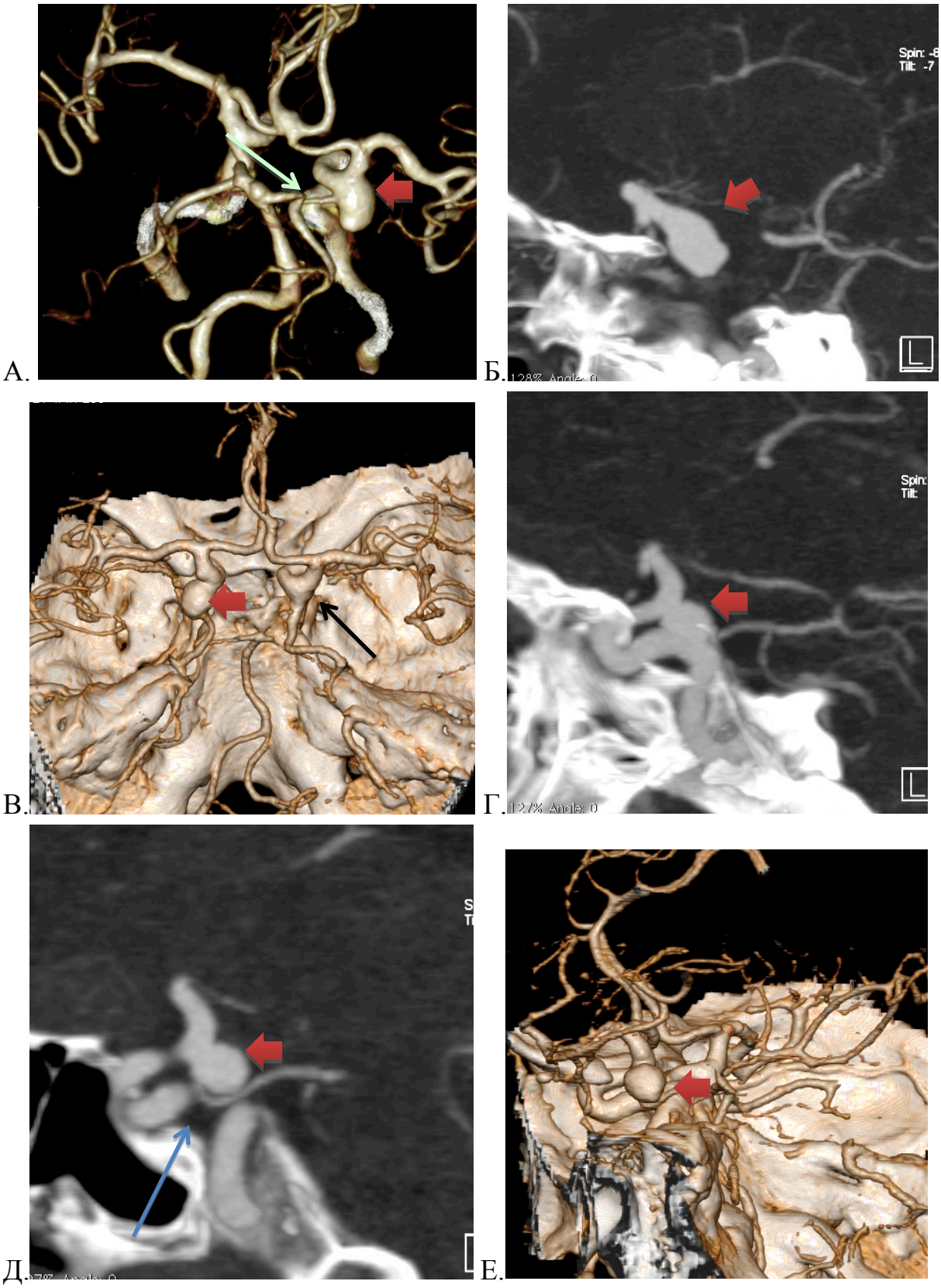

Рисунок 15. Варианты реконструкций для аневризм коммуникантного сегмента ВСА (указаны короткими красными стрелками)

А-Б – множественные аневризмы коммуникантных сегментов обеих ВСА, передней соединительной артерии, бифуркации базиллярной артерии. С помощью 3D реконструкции (**А**) видно строение шейки аневризмы коммуникантного сегмента правой ВСА и устье отходящей от

пришеечной части задней соединительной артерии (стрелка). 2D MIP (**Б**) показывает расположение аневризмы относительно переднего наклоненного отростка.
В-Е – аневризма коммуникантного сегмента левой ВСА, инфундибулярное расширение устья задней соединительной артерии справа (стрелка), фетальный тип строение артериального круга большого мозга (обе задние соединительные артерии отходят от соответствующих ВСА). Стандартная 3D реконструкция (**В**) демонстрирует особенности строения артериального круга в целом, 2D MIP (**Г, Д**) и 3D (**Е**) показывают положение аневризмы относительно переднего наклоненного отростка. Косая проекция 2D MIP (**Д**) дополнительно позволяет увидеть уровень отхождения задней соединительной артерии от пришеечной части аневризмы (синяя стрелка).
Во всех случаях 3D реконструкции с костями основания черепа наиболее демонстративны в оценке направления купола аневризмы и возможного прилежания аневризмы к намету

При выявлении аневризм бифуркации средней мозговой артерии основная задача 3D реконструкций – показать уровень отхождения М2 ветвей СМА и их взаимоотношения с аневризмой (рис.16).

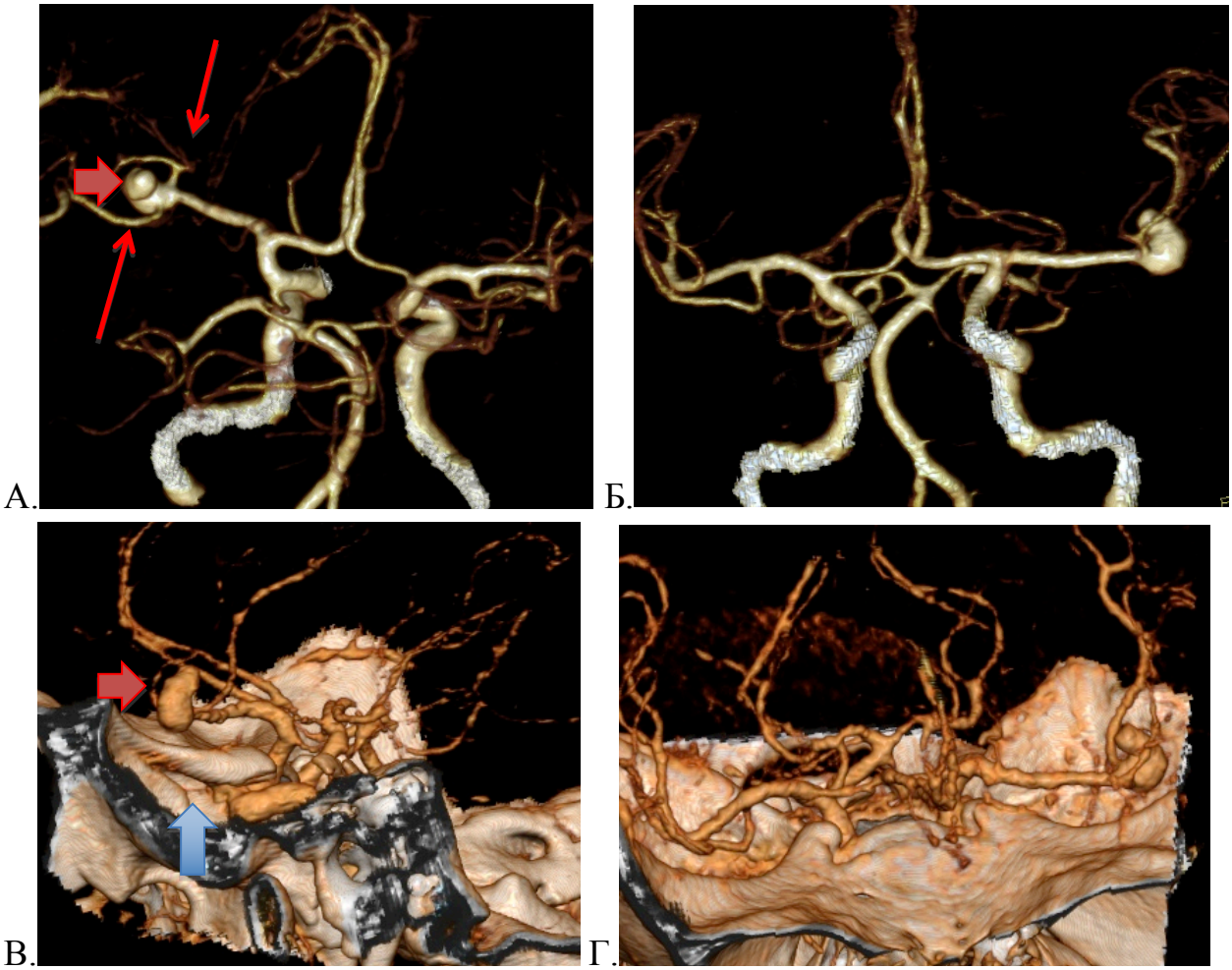

Рисунок 16. КТ-ангиография пациентки О., 66лет, с мешотчатой аневризмой бифуркации левой средней мозговой артерии (короткая красная стрелка).

А, Б - на 3D реконструкции с субтракцией костных структур видно, что М2 ветви левой СМА отходят от пришеечной части аневризмы (тонкие красные стрелки);
В, Г - 3D реконструкции с костными структурами показывают взаимоотношение аневризмы с передним наклоненным отростком (короткая синяя стрелка)

У пациентов с аневризмой периферических сегментов интракраниальных артерий (чаще всего М3-М4 сегментов СМА) построения стандартных 3D реконструкций недостаточно. Для выбора доступа и минимальной травматизации паренхимы мозга во время операции необходимо получение изображений, совместимых с системами нейронавигации. Нативную КТ и КТ-ангиографию у таких пациентов сканируют толщиной среза 1мм с захватом мягких тканей головы, ушей, подбородка, теменной и затылочной области, для более точной корегистрации с системами навигации (рис.17).

А.

Б. 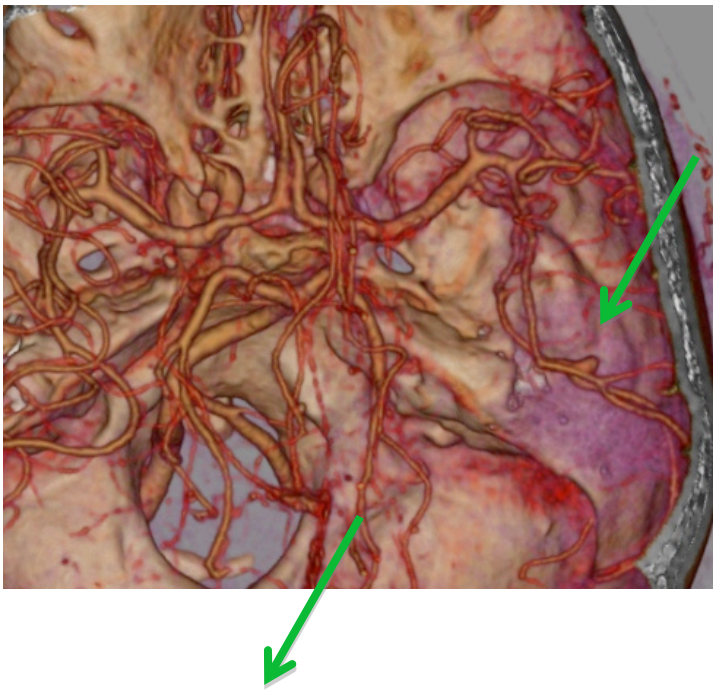

В. 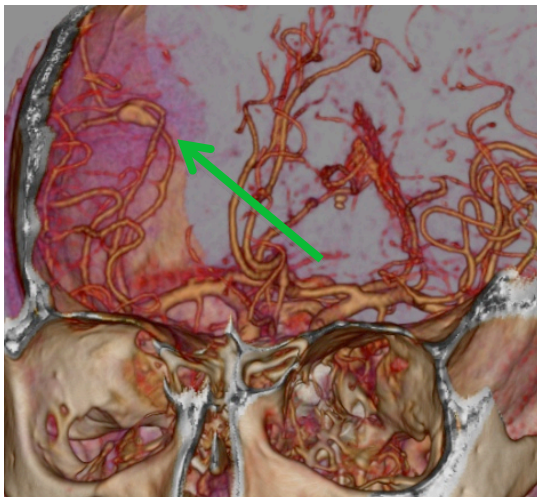 Г. 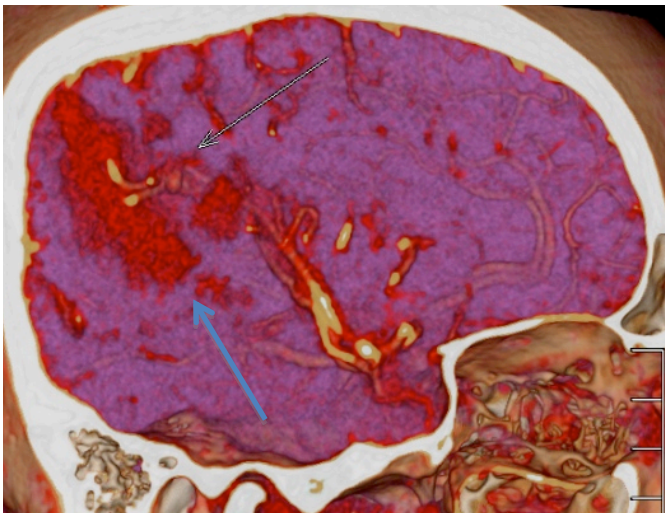

Рисунок 17. КТ-ангиография пациента С., 44г., с мешотчатой аневризмой М3 сегмента теменной ветви правой СМА

А – нативная КТ, 1-е сутки после разрыва аневризмы. Определяется конвекситальное САК, внутримозговая гематома на уровне разрыва аневризмы (короткая красная стрелка);

Б, В – КТ-ангиография, 3D реконструкции, аневризма указана зеленой стрелкой;

Г – КТ-ангиография, 3D реконструкция, нестандартное расположение аневризмы (зеленая стрелка) маскируется внутримозговой гематомой (синяя стрелка)

У пациентов с аневризмами передней мозговой-передней соединительной артерии необходимо визуализировать точное направление купола, показать положение шейки и отходящие от нее сосуды, что помогает определить сторону операционного доступа. При гипо- либо аплазии А1 сегмента одной из передних мозговых артерий можно предположить сторону заполнения аневризмы (рис.18).

А. 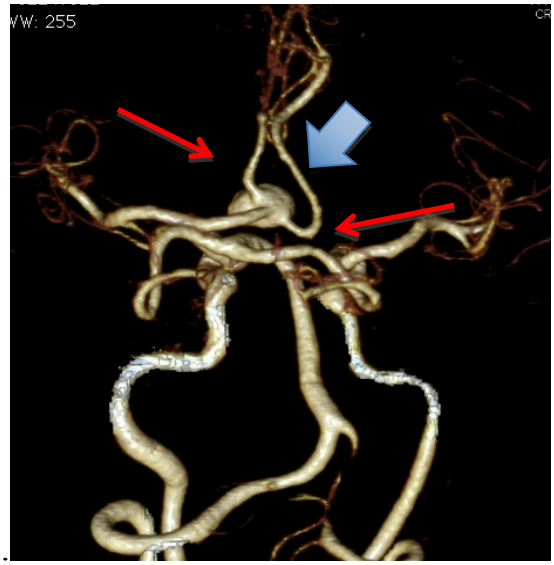

Б. 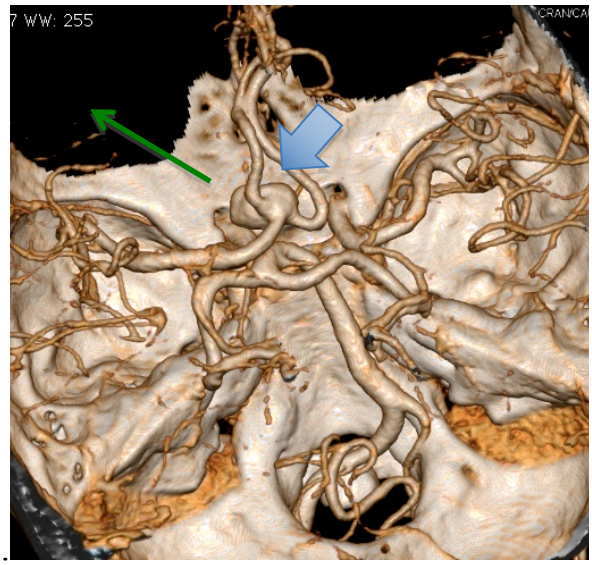

Рисунок 18. КТ-ангиография пациентки А., 60лет, с мешотчатой аневризмой ПМА-ПСА слева (короткая стрелка)
А – на 3D реконструкции с субтракцией костных структур видно, что обе А2 ветви ПМА отходят от пришеечной части аневризмы (тонкие красные стрелки) на фоне аплазии А1 сегмента правой ПМА. Таким образом, можно сделать вывод о том, что аневризма заполняется слева;
Б – на 3D реконструкции с костными структурами видно, что купол аневризмы развернут влево (направление указано зеленой стрелкой), что обуславливает выбор стороны доступа

Для пациентов с аневризмой перикаллезной артерии важна достоверная визуализация приводящего и отводящего сегмента несущей артерии, сторона и направление шейки и купола аневризмы, в также взаимоотношения аневризмы с лобной пазухой. В реконструкциях и в протоколе должно быть отражено состояние лобной пазухи (варианты развития, воспалительные изменения, опухоли и пр.), так как это может повлиять на выбор доступа (рис.19).

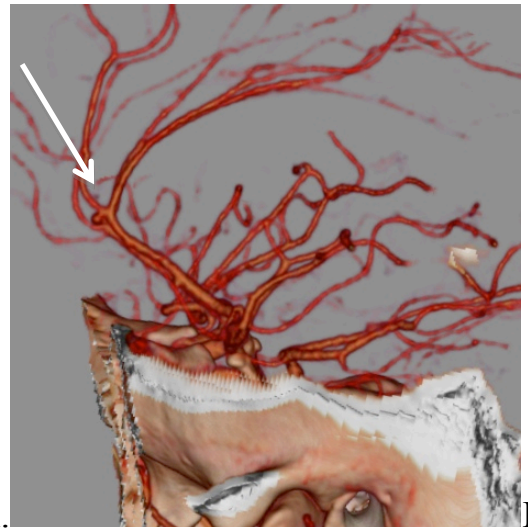
А.

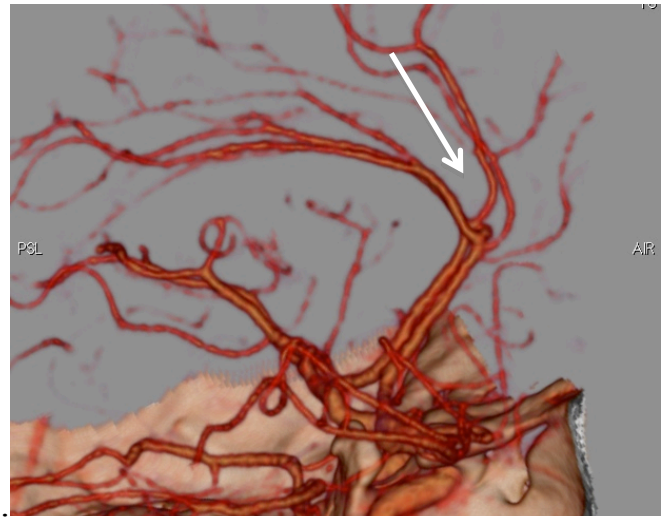

Б.

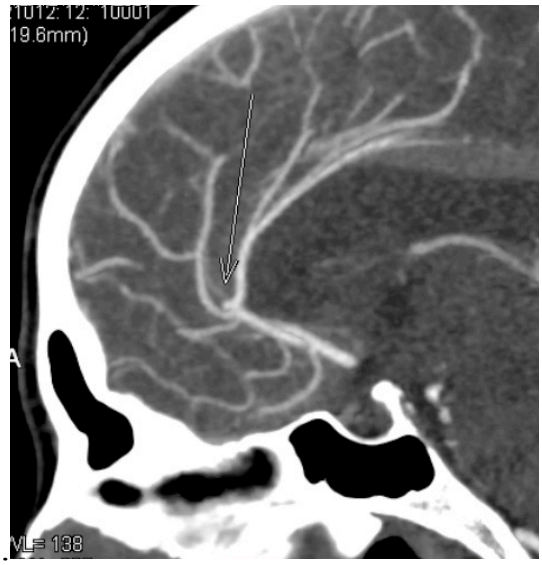

В.

Г. 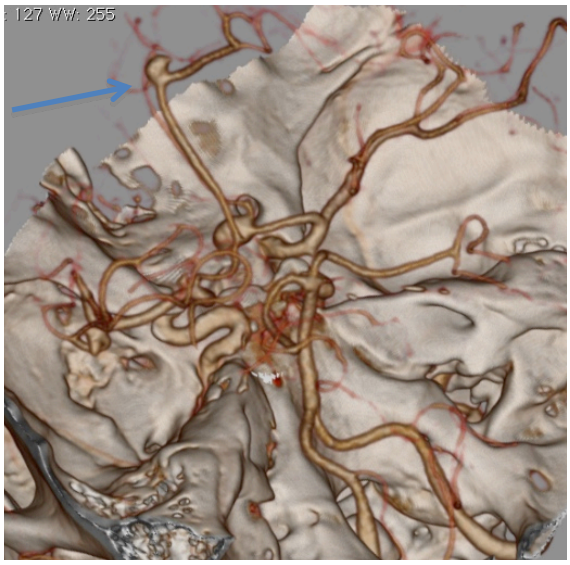

Д. 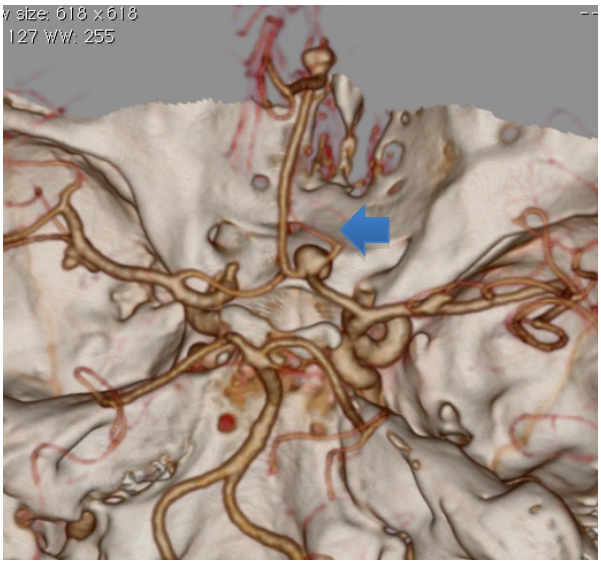

Рисунок 19. Варианты реконструкций аневризм перикаллезной артерии.
А-В – милиарная аневризма правой перикаллезной артерии (стрелка). На 3D реконструкциях (**А, Б**) показаны несущая артерия и отходящие от пришеечной части сосуды, купол аневризмы оказывается повернутым влево. 2D MIP (**В**) показывает состояние лобной пазухи и положение аневризмы относительно нее;
Г, Д – множественные аневризмы бифуркации левой средней мозговой артерии, ПМА-ПСА справа, офтальмического сегмента левой ВСА и перикаллезной артерии слева (стрелка). На 3D реконструкциях видна аномалия развития артериального круга: гипоплазия правой передней мозговой артерии (короткая стрелка)

У пациентов с аневризмами базиллярной артерии прежде всего необходимо точно определить расположение шейки, чтобы отличить аневризму бифуркации БА от аневризмы Р1 сегмента задней мозговой артерии либо устья верхней мозжечковой артерии. Кроме того, нужно показать взаимоотношения аневризмы со спинкой турецкого седла и, если это возможно, с проекцией хода пути зрительного нерва со стороны шейки аневризмы (рис.20). Для аневризм позвоночной артерии важным моментом реконструкций является определение устьев задних нижних мозжечковых артерий по отношению к аневризме, а также расстояние до края большого затылочного отверстия.

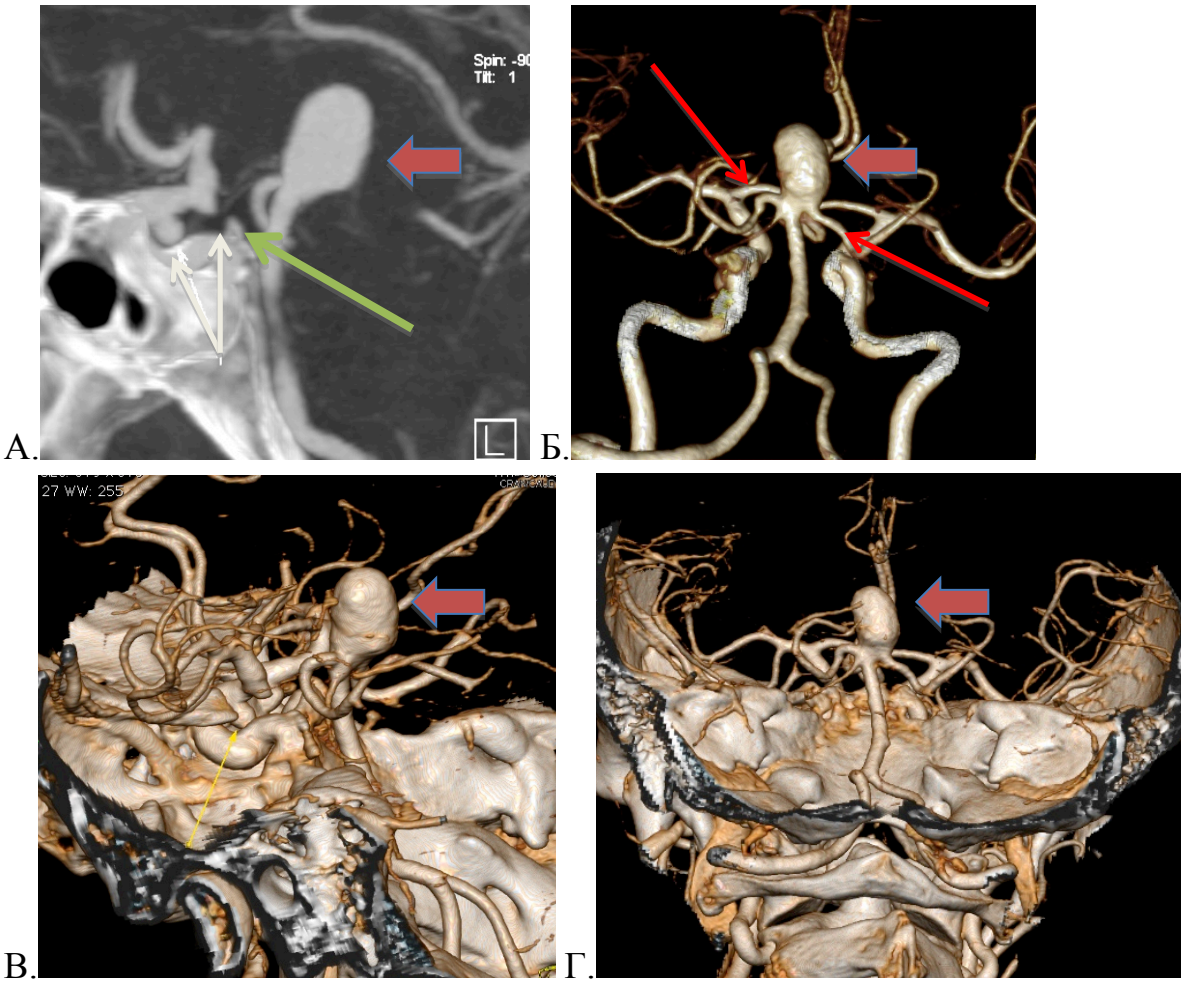

Рисунок 20. КТ-ангиография пациентки Л., 68 лет, с множественными аневризмами коммуникантных сегментов обеих ВСА (белые стрелки) и аневризмой бифуркации БА (короткая красная стрелка)
А – 2D MIP демонстрирует расположение аневризмы БА относительно спинки турецкого седла (зеленая стрелка);
Б – на 3D реконструкции с субтракцией костных структур видно, что обе ЗМА и одна из верхних мозжечковых артерий отходят от пришеечной части аневризмы (тонкие красные стрелки);
В, Г – 3D реконструкции с костными структурами показывают положение аневризмы БА относительно большого затылочного отверстия

Большинство описанных требований к реконструкциям имеют значение для пациентов, которым планируется открытое вмешательство, поэтому в клиниках, практикующих микрохирургию аневризм, в качестве предоперационного метода обследования желательно использовать КТ-ангиографию, а в ряде случаев (при необходимости проведения функциональных проб) дополнять исследование церебральной ангиографией, хотя это и приводит к увеличению лучевой нагрузки. При планировании эндоваскулярного лечения КТ-ангиография помогает оценить

состояние брахиоцефальных сосудов, в том числе и на недоступных дупплексному сканированию участках (краниовертебральный переход), что обеспечивает планирование доступа к аневризме, в этом случае взаимоотношения аневризмы с прилежащими костными структурами играет меньшую роль.

3.3. КТ-перфузия у пациентов с интракраниальными аневризмами без разрыва

В ходе исследования 69 пациентам первой группы (с неразорвавшимися аневризмами) проводили КТ головного мозга в сочетании с КТ-ангиографией интракраниальных артерий и КТ-перфузией головного мозга. Основанием для проведения КТ-перфузии стало наличие общемозговой неврологической симптоматики по данным осмотра направляющего клинициста (невролога, нейрохирурга). По данным исследования у 8 пациентов при нативной КТ выявили глиозные изменения вокруг купола аневризмы, у 3 - постишемическую кисту в хвостатом ядре и очаговые изменения белого вещества сосудистого характера.

У 44 из 69 пациентов (63,4%) были выявлены аневризмы максимальным размером купола до 15мм, из них 26 аневризм внутренней сонной артерии, 8 – средней мозговой артерии, 8 – передней мозговой-передней соединительной и перикаллезной артерии, 2 – базиллярной артерии (рис. 21).

А. 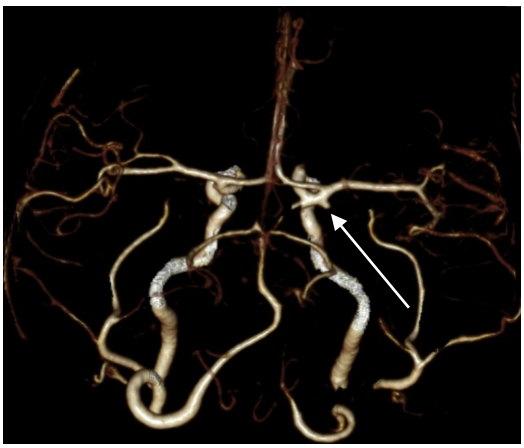

Б. 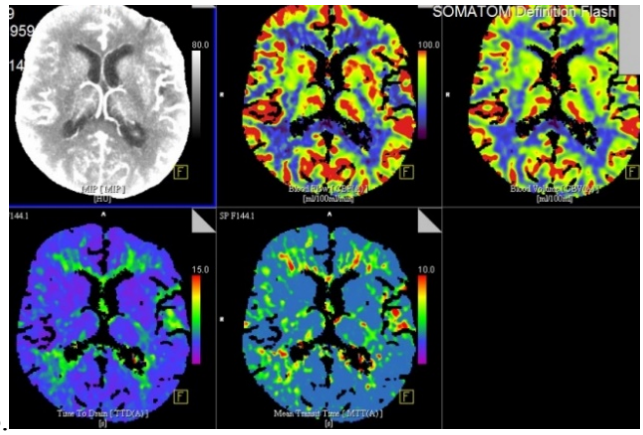

Рисунок 21. КТ-ангиография и КТ-перфузия пациентки Х., 57 лет, с мешотчатой аневризмой коммуникантного сегмента правой внутренней сонной артерии высотой купола 3мм (указана стрелкой)

А – 3D КТ-ангиография;

Б – КТ-перфузия головного мозга: показатели CBF, CBV и MTT в пределах нормы в обоих полушариях

При КТ-перфузии у 13,6% пациентов с аневризмами размером менее 15мм (6 наблюдений) были выявлены дефициты перфузии в бассейне несущей артерии: в 3 наблюдениях с аневризмами ВСА и БА размерами от 3мм до 9мм выявили локальное снижение CBF в височной доле на стороне аневризмы до 35мл/100г/мин, при неизмененном CBV и увеличении MTT до 5с. У 3 пациентов с аневризмами офтальмического и коммуникантного сегментов ВСА размером до 13-14мм диагностировали аналогичный отграниченный дефицит перфузии в лобной и височной долях со стороны аневризмы со снижением CBF до 30-35мл/100г/мин, при неизмененном CBV (до 3.5мл/100г) и увеличением MTT до 5-6с. Данные о нарушении перфузии у пациентов с аневризмами размером менее 15мм представлены в таблице 7.

Таблица 7. Изменения, выявленные при КТ-перфузии у пациентов с неразорвавшимися аневризмами наибольшим размером менее 15мм (N=44)

Локализация аневризм, артерия	Без изменений перфузии	С признаками нарушения перфузии в бассейне несущей артерии	Итого
ВСА	20	5	26
СМА	6	-	8
ПМА-ПСА, перикаллезная	3	-	8
Базиллярная	1	1	2
Всего	30	6	44

См. примечания к табл.2

У 11 пациентов из 69 обследованных при КТ - ангиографии выявили интракраниальные аневризмы максимальными размерами купола от 15мм до 25мм, из них в 6 случаях выявлены аневризмы внутренней сонной артерии, в 2 - средней

мозговой артерии, в 1 – задней мозговой артерии, в 2 – бифуркации базиллярной артерии. У 9 пациентов с неразорвавшимися аневризмами размером 15-25мм (81,8% аневризм размером 15-25мм) при КТ-перфузии диагностировали дефициты в бассейне несущей артерии. У 6 пациентов с нетромбированными аневризмами ВСА размерами от 18 до 21мм определяли дефициты перфузии преимущественно в виде распространенной гипоперфузии в височной и затылочной долях со стороны аневризмы, со снижением CBF в среднем на 44-49% в сравнении с противоположной стороной, практически симметричным CBV (максимальное снижение на 8%), увеличением MTT до 38-45% (рис.22).

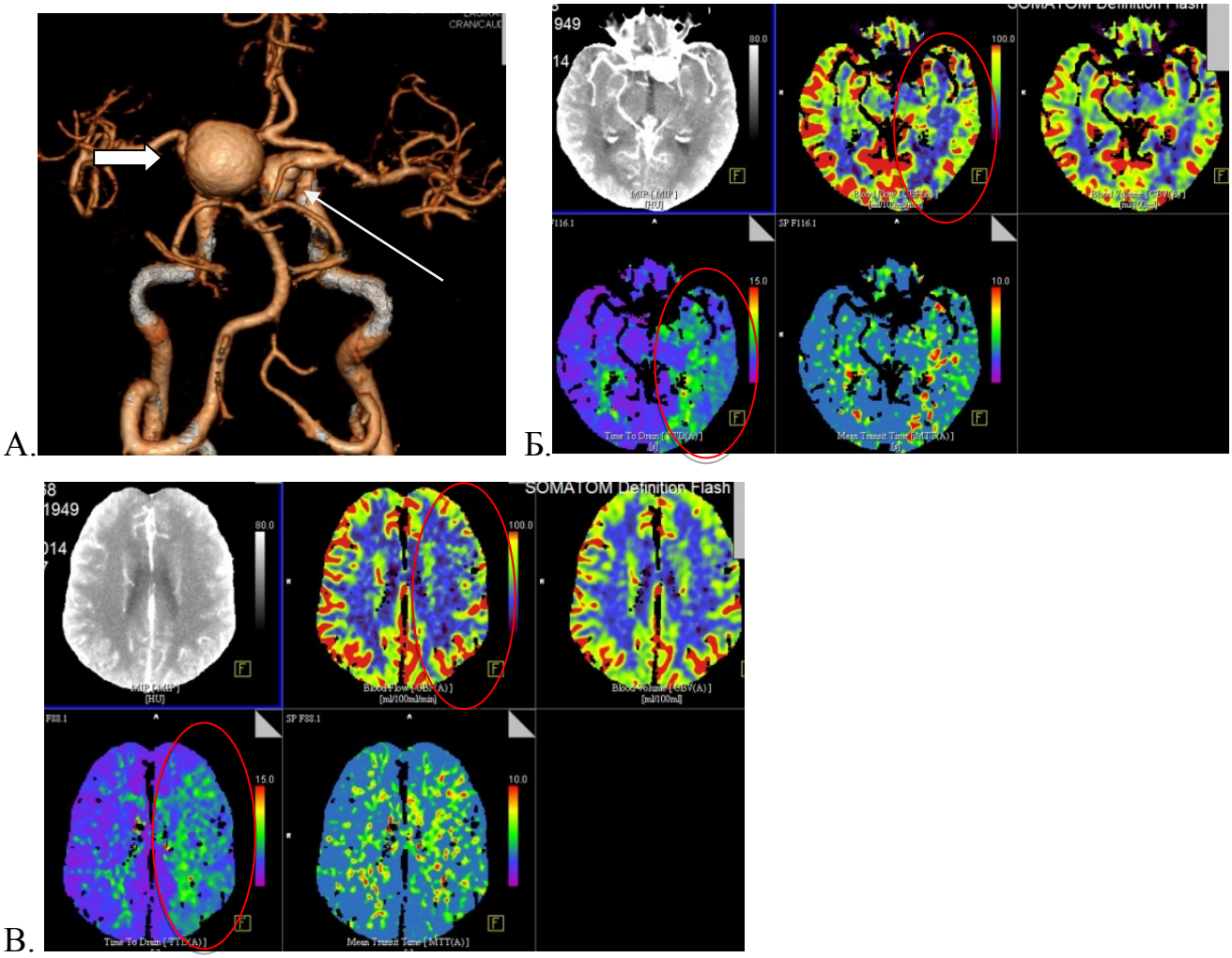

Рисунок 22. КТ-ангиография и КТ-перфузия пациентки Л. с мешотчатыми аневризмами коммуникантных сегментов обеих внутренних сонных артерий диаметром купола до 7мм справа, до 20мм слева

А – 3D КТ-ангиография, аневризма правой ВСА указана стрелкой, левой ВСА – короткой стрелкой;

Б – при КТ-перфузии отмечается обширная зона гипоперфузии в левой височной и затылочной долях (указана красной стрелкой), соответствующая бассейну более крупной аневризмы, с асимметричным снижением CBF до 38-49мл/100г/мин (снижение на 49% в сравнении с противоположным полушарием), снижением CBV до 3мл/100г (на 19% ниже, чем справа), увеличением MTT до 5.4с (на 43% выше, чем справа);
В – менее выраженные изменения отмечаются в коре левой лобной доли: CBF=48-54мл/100г/мин (на 21% ниже, чем справа), CBV=2.9мл/100г (на 11% ниже, чем справа), MTT=4.5с (на 25% выше, чем справа). Зона гипоперфузии обведена в овал

У 1 пациента с аневризмой левой ЗМА наблюдали резкое повышение параметров MTT и TTP в левой затылочной доле (на 50% в сравнении с противоположной стороной) и незначительное увеличение CBV (до 3мл/100г) при практически симметричном CBF, что может быть обусловлено начальными признаками нарушения перфузии с компенсацией дефицита за счет активного коллатерального кровотока (рис.23). Аналогичный дефицит перфузии, охватывающий обе затылочные доли, обнаружили у пациента с аневризмой БА максимальным размером 17мм.

А. 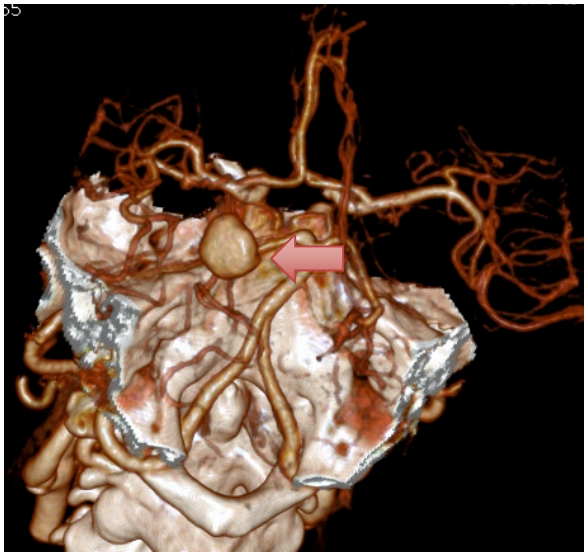

Б. 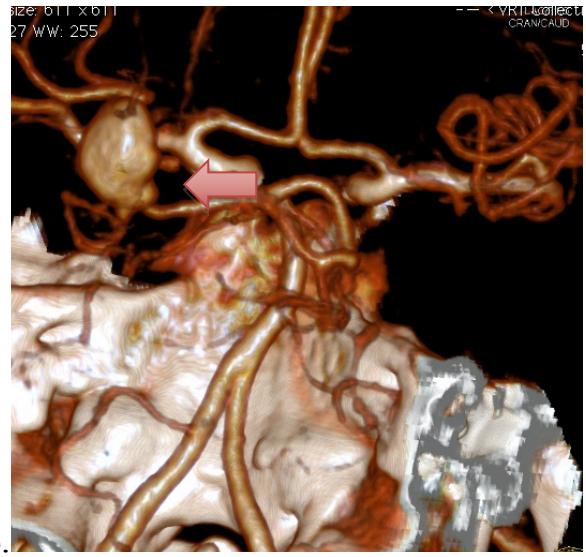

В. 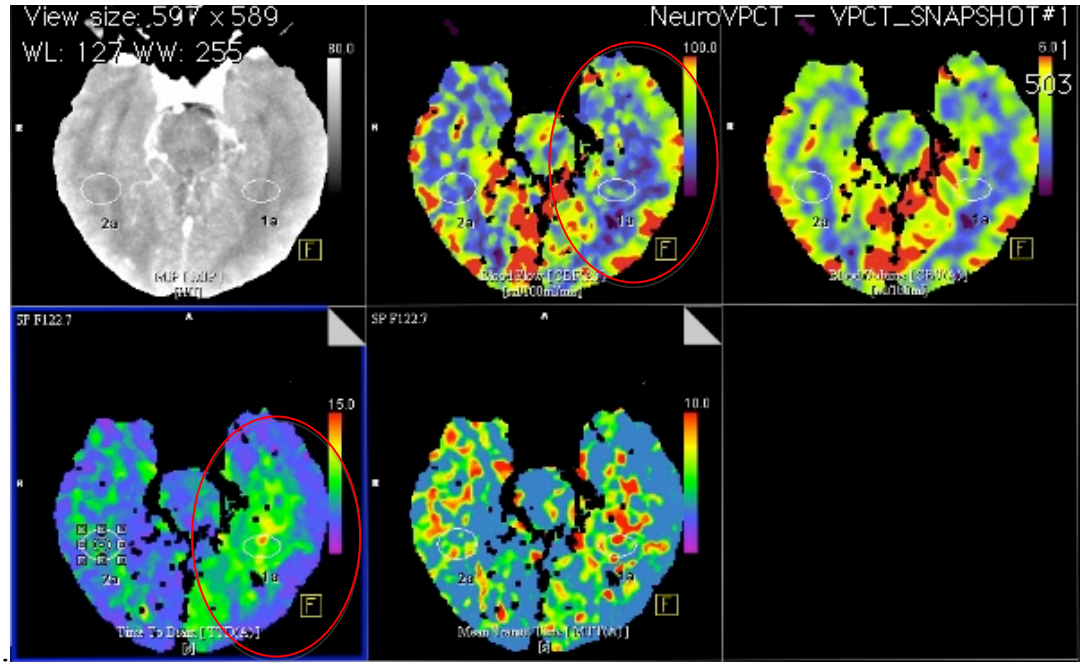

Рисунок 23. КТ-ангиография и КТ-перфузия пациента Б. с мешотчатой аневризмой P1 сегмента левой ЗМА
А-Б – КТ-ангиография, 3D реконструкция, аневризма указана короткой красной стрелкой;
В – КТ перфузия демонстрирует дефицит перфузии в левой затылочной доле (обведена в овал), соответствующий бассейну несущей аневризму артерии (см. пояснения в тексте)

У 2 пациентов дефициты перфузии не обнаружили. В целом, минимальные абсолютные значения CBF для пациентов этой группы составили 29 мл/100г/мин, CBV – 2 мл/100г, максимальное значение MTT до 7с, TTD – до 9с (таблица 8).

Таблица 8. Изменения, выявленные при КТ-перфузии у пациентов с неразорвавшимися аневризмами наибольшим размером 15-25мм (N=11)

Локализация аневризм, артерия	Без изменений перфузии	С признаками нарушения перфузии в бассейне несущей артерии	Итого
ВСА	2	6	8
СМА	-	-	1
ПМА-ПСА	-	-	-
Базиллярная	-	-	1
ЗМА	-	1	1

Всего	2	7	11

См. примечания к табл.2

Гигантские аневризмы (с максимальным размером купола более 25 мм) были диагностированы у 14 из 69 обследованных: у 8 пациентов выявлены мешотчатые аневризмы различной локализации, у 2 пациентов – фузиформные аневризмы базиллярной артерии. У 8 пациентов с гигантскими аневризмами в просвете обнаруживали тромботические массы, с сохранением контрастирования примерно 1/3-1/2 просвета (5 пациентов) либо с тромбированием более 2/3 просвета (3 пациентов).

Нарушения перфузии были выявлены у 100% пациентов с гигантскими аневризмами. У 3 пациентов с тромбированными гигантскими аневризмами с сохранением менее ½ контрастируемого просвета аневризмы при КТ-перфузии обнаружили преимущественно локальный дефицит перфузии вокруг купола аневризмы, со снижением CBF до 7-10 мл/100г/мин, CBV до 1-1.5 мл/100г и увеличением MTT до 7-8с (рис. 24).

А. 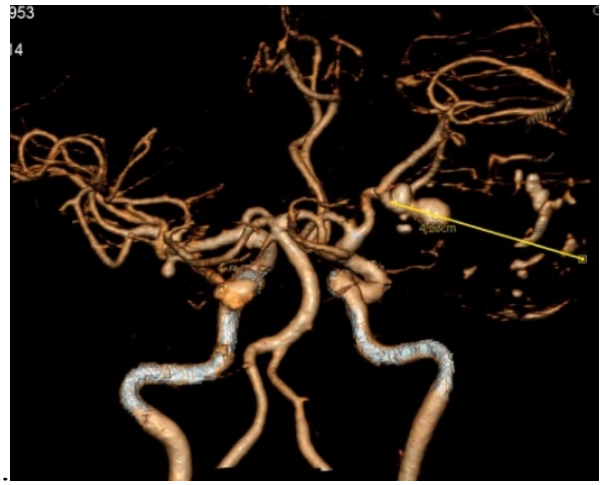

Б. 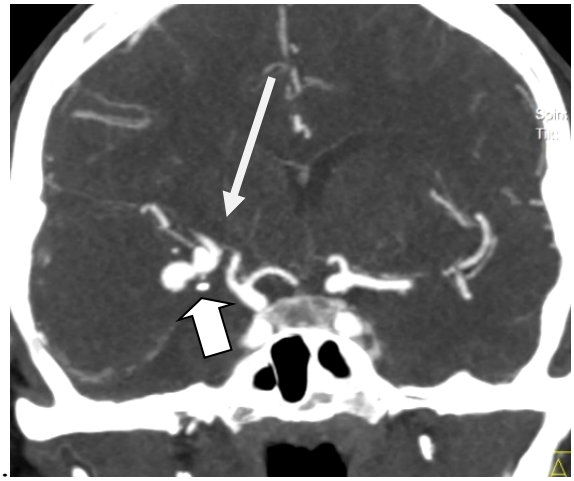

В. 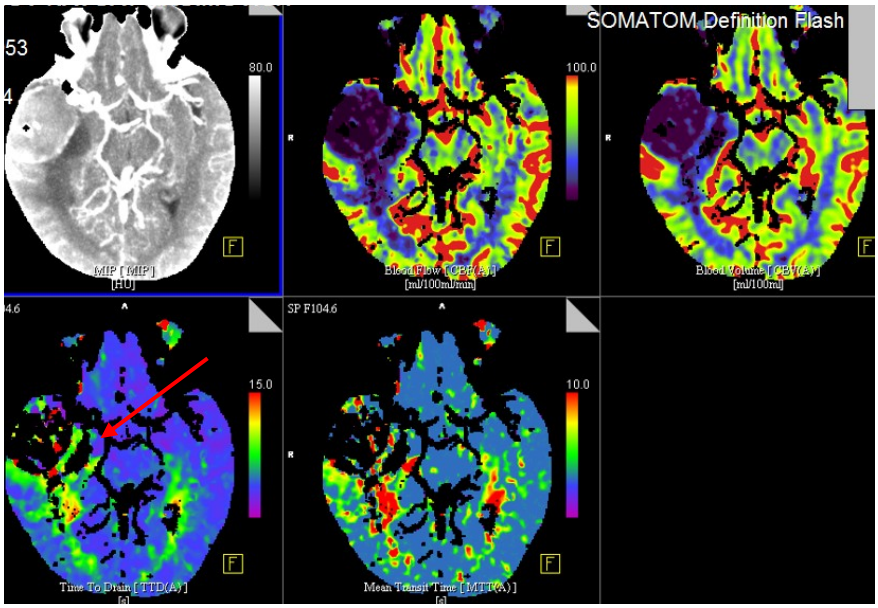

Рисунок 24. КТ-ангиография и КТ-перфузия пациента с гигантской частично тромбированной аневризмой бифуркации правой средней мозговой артерии высотой купола 42мм
А – 3D КТ-ангиография, контрастируется менее 30% от общего объема аневризматического мешка, максимальный размер купола аневризмы указан желтой линией;
Б – КТ-ангиография, MPR реформация в коронарной плоскости, истинный размер аневризматического мешка указан стрелкой, контрастируемый объем указан короткой стрелкой;
В – КТ-перфузия: в правой височной доле, по периферии от аневризматического мешка отмечается снижение CBF до 7-14мл/100г/мин (характерно для глубокой необратимой ишемии), CBV=1-1.4мл/100г, MTT=8-10с, зона дефицита перфузии указана красной стрелкой

У 4 пациентов с гигантскими нетромбированными аневризмами внутренней сонной и 2 пациентов с фузиформными аневризмами базиллярной артерии при КТ - перфузии определяли обширную зону гипоперфузии белого и серого вещества, порой охватывающую практически все полушарие со стороны аневризмы (рис. 25), со снижением CBF до 15 - 29 мл/100г/мин, CBV до 2 - 3 мл/100г, увеличением MTT до 7 - 9с. Аналогичные изменения меньшей распространенности (в пределах височной доли на стороне аневризмы) обнаружили у 5 пациентов с частично тромбированными аневризмами ВСА и СМА с сохранением контрастируемого просвета максимальным размером более 16мм.

А. 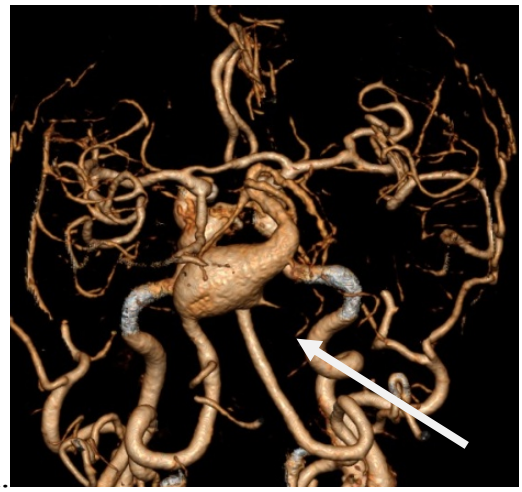

Б. 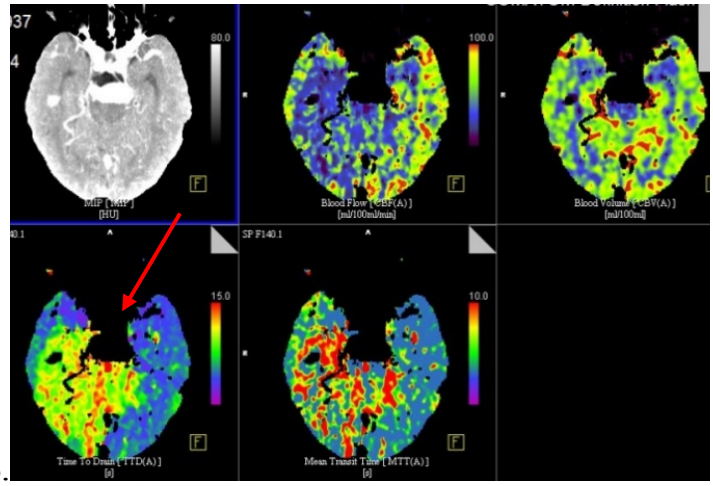

В. 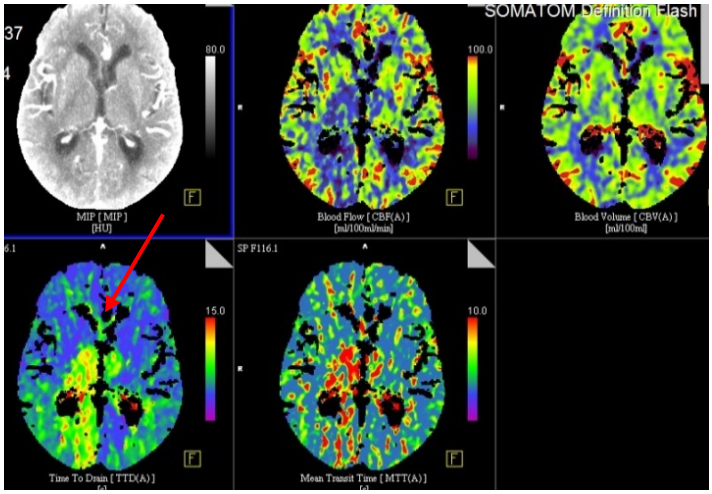

Рисунок 25. КТ-ангиография и КТ-перфузия пациента Т. с гигантской нетромбированной аневризмой базиллярной артерии, с расширением верхней мозжечковой и задней мозговой артерий справа

А – 3D КТ-ангиография, аневризма указана стрелкой;

Б, В – КТ-перфузия: отмечается обширная зона дефицита перфузии в правой затылочной, височной и теменной долях, в стволовых структурах и в обоих таламусах, CBF снижена до 27-40мл/100г/мин (соответствует неврологически значимой гипоперфузии), CBV=2.1-2.8мл/100г (на 38% ниже, чем слева), MTT=7-8с. Зона гипоперфузии указана красными стрелками

Изменения КТ-перфузии у пациентов с гигантскими аневризмами представлены в таблице 9.

Таблица 9. Изменения КТ-перфузии у пациентов с неразорвавшимися аневризмами наибольшим размером более 25мм (N=14)

Локализация аневризм, артерия	**Локальные изменения перфузии вокруг аневризмы**	**Распространенные нарушения перфузии**	**Итого**
Нетромбированные (N=6)	-	6	6
Тромбированные на 1/3-1/2 просвета (N=5)	-	5	5
Тромбированные более чем на ½ просвета (N=3)	3	-	3
Всего	3	11	14

При сравнении основных параметров выявленных аневризм, распространенности и глубины гипоперфузии в бассейне несущей артерии оказалось, что наибольшее значение имел размер и степень тромбированности просвета аневризмы, в то время как точная локализация (например, офтальмический либо коммуникантный сегмент ВСА) не играла существенной роли. В таблице 10 представлены сводные данные о локальной и распространенной гипоперфузии, в зависимости от размеров и степени тромбирования выявленной аневризмы.

Таблица 10. Зависимость зон гипоперфузии от размеров и степени тромбирования неразорвавшихся интракраниальных аневризм (N=69)

Размеры аневризм, мм / Признак	< 15	15-25	> 25	> 25 тромбированные	Итого
Перфузия в норме	30	2	-	-	32
Локальный дефицит перфузии	-	-	-	3	3

Распространенный дефицит перфузии	6 (13,6%)	9 (81,8%)	11 (100%)	-	26
Всего	44	11	11	3	69

Дефицит перфузии отмечали при максимальном размере аневризмы более 15мм (в 29 наблюдениях из 69). В 89,6% выявляли распространенные дефициты перфузии, в 3 наблюдениях (10,3%) нарушения перфузии ограничивались паренхимой по периферии гигантской аневризмы. У пациентов с частично тромбированными аневризмами с контрастируемым просветом менее 15 - 16мм также преобладали локальные изменения перфузии вследствие объемного воздействия. Гигантские нетромбированные аневризмы, с размером контрастируемого просвета более 25мм демонстрировали нарушение периферического кровотока практически во всем бассейне несущей артерии.

Расчет отношений шансов показывает, что размер контрастируемого просвета аневризмы более 15мм ассоциирован с высоким риском развития дефицита перфузии в бассейне несущей артерии (таблица 11).

Таблица 11. Расчет отношений шансов развития дефицита перфузии у пациентов с аневризмами размером более 15мм

Статистический признак	**Отношение размера аневризмы более 15мм и частоты дефицита перфузии**	**Отношение размера аневризмы менее 15мм и частоты дефицита перфузии**
Шанс найти фактор риска в основной группе	1,643	0,261
Шанс найти фактор риска в контрольной группе	0,067	19,000
Отношения шансов (OR)	**24,643**	**0,014**
Стандартная ошибка отношения шансов	0,805	0,858

Нижняя граница 95% доверительного интервала (CI)	5,086	0,003
Верхняя граница 95% доверительного интервала (CI)	119,408	0,074

Диаметр несущей артерии, размеры шейки аневризмы, наличие дивертикулов и других морфологических особенностей купола аневризмы не коррелировали с наличием дефицита перфузии.

Характер нарушений перфузии зависел от ее генеза. Распространенные дефициты в бассейне несущей артерии, которые встречались при аневризмах размерами от 4мм до 25мм, были мозаичными по степени снижегния CBF, охватывали, как правило, более одной доли, и сочеталось с практически неизмененным либо незначительно сниженным CBV, то есть демонстрировали признаки компенсированной либо субкомпенсированной гипоперфузии с развитым коллатеральным кровотоком. Гигантские аневризмы с частично тромбированным просветом, оказывающие объемное воздействие на паренхиму мозга, сопровождались локальным резким снижением CBF и CBV, часто до значений декоменсированной ишемии, с увеличением MTT более 6с. У всех пациентов локализация гипоперфузии в 100% случаев соответствовала бассейну несущей аневризму артерии.

Выявленные нарушения микроциркуляции головного мозга у пациентов с интракраниальными аневризмами, а также зависимость этих нарушений от размеров контрастируемого просвета аневризмы доказывают влияние локальных нарушений гемодинамики у пациентов этой группы на регионарный кровоток в бассейне несущей артерии. Для более глубокого изучения этой взаимосвязи мы использовали данные КТ - ангиографии в математическом моделировании гемодинамических процессов у пациентов с аневризмами.

ГЛАВА 4.

МОДЕЛИРОВАНИЕ ГЕМОДИНАМИЧЕСКИХ НАРУШЕНИЙ У ПАЦИЕНТОВ С ИНТРАКРАНИАЛЬНЫМИ АНЕВРИЗМАМИ

Выбор тактики лечения, метода хирургического вмешательства, оценка прогноза исхода в каждом конкретном случае у пациентов с интракраниальными аневризмами неразрывно связана с пониманием механизмов нарушения локальной и системной гемодинамики, влияющих на появление, рост и разрыв аневризмы. Стандартные методы экспериментального моделирования (механические и биологические модели) позволяют во многом понять патофизиологию кровотока при наличии аневризмы, но недостаточны для ее адекватной оценки у конкретного пациента, так как многообразие размеров, форм аневризм и их взаимоотношений с несущим сосудом делают затруднительной унификацию нарушений лабильных параметров гемодинамики. Поэтому в работе мы использовали математическое моделирование гемодинамических нарушений, основанное на анализе пациент-специфичных моделей. Такие модели строятся с использованием изображений КТ- или МР-ангиографии и разнообразного программного обеспечения.

Этапы моделирования в нашем исследовании включали: построение трехмерной анатомической модели участка сосудистого русла и аневризмы, определение параметров моделирования и граничных условий, проведение расчетов на основе полученных данных.

Построение трехмерных анатомических моделей выполняли на основе DICOM изображений КТ-ангиографии, которые экспортировали и преобразовывали в набор параметрических поверхностей аневризмы и сосудов с последующим сглаживанием поверхностей и сшиванием. Для получения достоверной анатомической модели КТ-ангиографию проводили толщиной среза не более 1мм с захватом экстра- и интракраниальных артерий по стандартной методике. В дальнейшем, для выполнения гидродинамических расчетов

полученная модель разбивалась на множество элементов (т.н. «сетка»), в узловых точках рассчитывались основные параметры гемодинамики.

Для выполнения гидродинамических расчетов в настоящее время используют различные зарубежные и отечественные программы (ANSYS, STAR-CD/STAR-CCM, FlowVision). В наших исследованиях использовали модуль для решения задач гидродинамики ANSYS CFX, входящий в состав коммерческого расчетного комплекса ANSYS Workbench 15 (ANSYS, Inc), что позволило в трехмерной нестационарной постановке вычислить основные гидродинамические параметры. Расчет производили путем численного интегрирования уравнений непрерывности и методом конечных элементов Навье-Стокса. При расчетах учитывали свойства крови (плотность, вязкость) и сосудистой стенки (толщина, плотность, эластичность, неоднородность), соответствующие данным литературы. Граничные значения скоростей кровотока задавали по результатам измерений при транскраниальной допплерографии, а давление в сосуде – по данным инвазивных измерений в ходе операций. Основные параметры гемодинамики, определявшиеся в работе, включали скорости и направление потоков крови, внутрисосудистое давление и давление в аневризме, напряжение пристеночного сдвига (WSS).

Вопросы, которые помогает решить математическое моделирование можно разделить на несколько групп: механизм появления и роста аневризмы, факторы риска разрыва аневризмы, динамика развития нарушений кровотока на фоне сосудистого спазма после нетравматического САК.

Развитие и рост любой интракраниальной аневризмы представляет собой неразрывную постоянно обновляющуюся взаимосвязь изменений геометрии, нарушений локальной гемодинамики и, как следствие, включение ряда патологических биохимических и биомеханических факторов в попытке достичь временного гомеостаза этих процессов. Поэтому при определении риска разрыва аневризмы нельзя изолированно рассматривать особенности геометрии аневризматического выпячивания без учета изменений потоков крови как в самой аневризме, так и в несущем сосуде. Особенно актуально это утверждение у

пациентов со сложными аневризмами, нестандартная анатомия которых оказывает влияние на локальную гемодинамику, а нарушения кровотока, в свою очередь, обуславливают ремоделирование стенки аневризмы, ее рост и впоследствии разрыв на фоне истощения механизмов поддержания равновесия гемодинамических процессов. Тесная взаимосвязь геометрии и локального кровотока в аневризме осуществляется, прежде всего, на фоне изменения напряжения пристеночного сдвига и давления [26, 216].

Эти предположения легли в основу наиболее распространенных сегодня теорий формирования и роста аневризм. Теория быстрого потока основана на предположении об увеличении гемодинамического удара, повышении WSS и повреждении эндотелия с последующим ремоделированием и дегенерацией стенки (предложена Nakatani с соавт. в 1991г.). Теория медленного потока предполагает развитие локального стаза в куполе аневризмы, снижение WSS, и, как следствие, нарушение механизма выработки NO эндотелием, инфильтрацию стенки аневризмы элементами крови, асептическое воспаление и локальную дегенерацию стенки аневризмы [12]. H.Meng, V.M. Tutino с соавт. в 2014г. предложили унифицирующую гипотезу, согласно которой преобладание каждого из патогенетических механизмов ремоделирования и роста аневризмы непосредственно связано с ее размерами, причем по мере роста купола аневризмы WSS может увеличиваться, а затем падать на фоне локального стаза, то есть рост аневризмы является гибким процессом с постоянно изменяющимися параметрами локальной гемодинамики [172]. В основе теории лежит интраоперационная классификация аневризм, предложенная L.M. Kadasi и W.C. Dent с соавт. в 2013г., согласно которой в аневризмах небольшого размера (до 4мм) с тонкой стенкой отмечается повышение WSS и активная пульсация за счет высокой скорости кровотока, что соответствует теории быстрого потока. Напротив, в аневризмах размером более 10мм с неровной утолщенной стенкой, со склонностью к тромбообразованию и наличием атеросклеротических бляшек в куполе и несущем сосуде, определяется снижение WSS на уровне купола и развитие биохимических реакций, описанных в теории медленного потока [135].

Для изучения локальной гемодинамики мы проанализировали особенности контрастирования аневризм, сопровождавшихся нарушением перфузии. Методика динамического контрастирования при КТ-перфузии позволяет зафиксировать время поступления контрастного вещества в артериальную и венозную фазы без синхронизации с сердечным циклом. В среднем в нашем исследовании поступление контраста в интракраниальные артерии зафиксировано на 6-8с, а контрастирование вен и синусов – на 15-19с от момента введения препарата.

Из 69 пациентов с интракраниальными аневризмами, которым проводилась КТ-перфузия, выделили подгруппу в 25 пациентов, у которых диагностировали локальные и распространенные дефициты перфузии. В данную подгруппу вошли 11 пациентов с аневризмами размером 16-25мм и 14 пациентов с аневризмами размером более 25мм. В 22 случаях (88%) в данной подгруппе зафиксировали распространенные дефициты перфузии в бассейне несущей артерии, а в 3 случаях – локальную гипоперфузию по периферии самой аневризмы (12%).

При анализе данных динамического контрастирования у 7 (63,6%) из 11 пациентов с аневризмами размерами 16-25мм определяли повторное повышение плотности в просвете аневризматического мешка в среднем на 10HU на 18-35с от момента введения контраста, т.е. в позднюю венозную фазу (рис.26).

А. 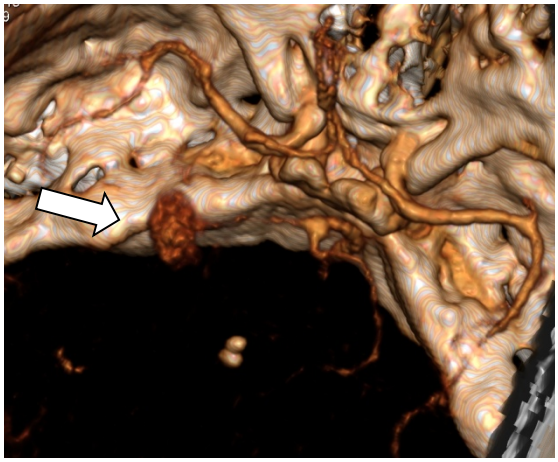

Б. 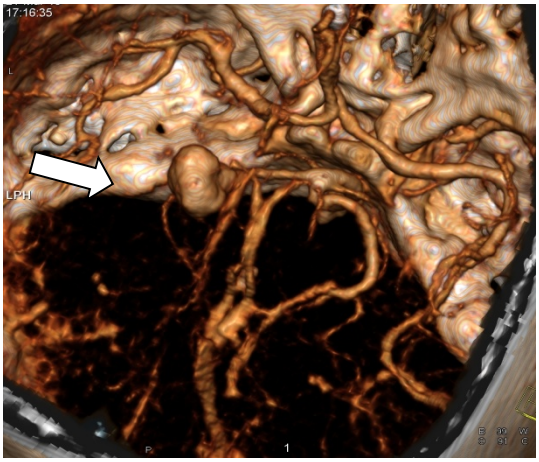

В. 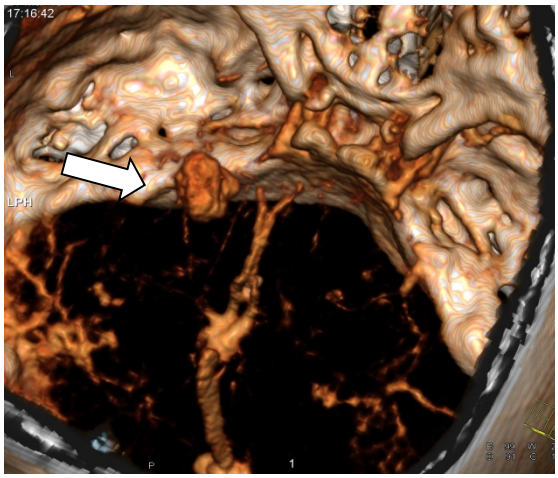

Г. 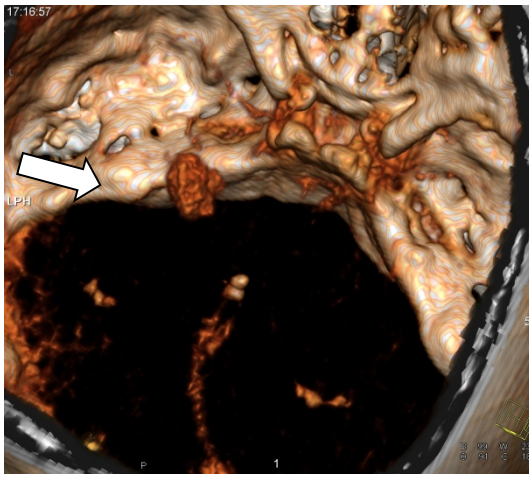

Рисунок 26. КТ-перфузия пациента Б., 58 лет, с гигантской аневризмой левой задней мозговой артерии
А– начало контрастирования аневризмы (17ч 16мин 29с);
Б – артериальная фаза (17ч 16мин 35с);
В – венозная фаза (17ч 16мин 48с);
Г – повторное контрастирование аневризмы (17ч 16мин 57с). Аневризма указана стрелкой

Аналогичные изменения зафиксировали у 6 пациентов с гигантскими нетромбированными аневризмами, а также у 3 пациентов с частично тромбированными аневризмами и сохранением просвета около 1/3 объема аневризматического мешка (64,3% всех гигантских аневризм). В целом, эффект задержки контрастного вещества в просвете аневризмы в венозную фазу наблюдали в 64% в группе пациентов с аневризмами размером более 16мм в сочетании с дефицитами перфузии в бассейне несущей артерии.

При сравнительном анализе этих данных с динамическим контрастированием у пациентов с аневризмами размером менее 15мм, а также у 4 пациентов с частично и полностью тромбированными гигантскими аневризмами (контрастируемый просвет диаметром менее 16мм) повторное повышение плотности в позднюю венозную фазу не определяли, что вероятно связано с небольшим размером контрастируемого объема аневризматического мешка.

Рециркуляция контраста в просвете аневризмы не коррелировала с локализацией, формой купола, наличием отходящего от аневризмы сосуда либо дивертикула, но напрямую зависела от размеров контрастируемого просвета аневризмы. Определялась также корреляция между рециркуляцией контраста в

аневризме в венозную фазу и наличием гипоперфузии у пациентов с аневризмами размером 15-25мм.

Повышение плотности в просвете аневризмы в венозную фазу можно объяснить рециркуляцией медленного потока крови в куполе, что подтверждает теорию медленного роста у аневризм размером более 10мм по предположениям L.M.Kadasi с соавт. [135].

Изучая особенности динамического контрастирования, принимали во внимание размеры аневризмы и наличие внутрипросветных тромбов. Оставалось неясным, влияет ли форма аневризматического мешка и анатомические особенности самой аневризмы (наличие отходящего от купола или шейки сосуда, дивертикулов) на нарушения гемодинамики. Для ответа на этот вопрос необходимо было изучить особенности локальной гемодинамики в зависимости от конкретных морфологических особенностей аневризмы.

Для исследования взаимосвязи морфологии и размеров аневризм с особенностями локальной гемодинамики и механизмами роста мы создали 3 группы моделей сложных аневризм различных размеров и локализации, с нетромбированным просветом, с отходящим от пришеечной части либо купола сосудом. Все модели построены на основе данных КТ-ангиографии пациентов с аневризмами без разрыва (рис.27).

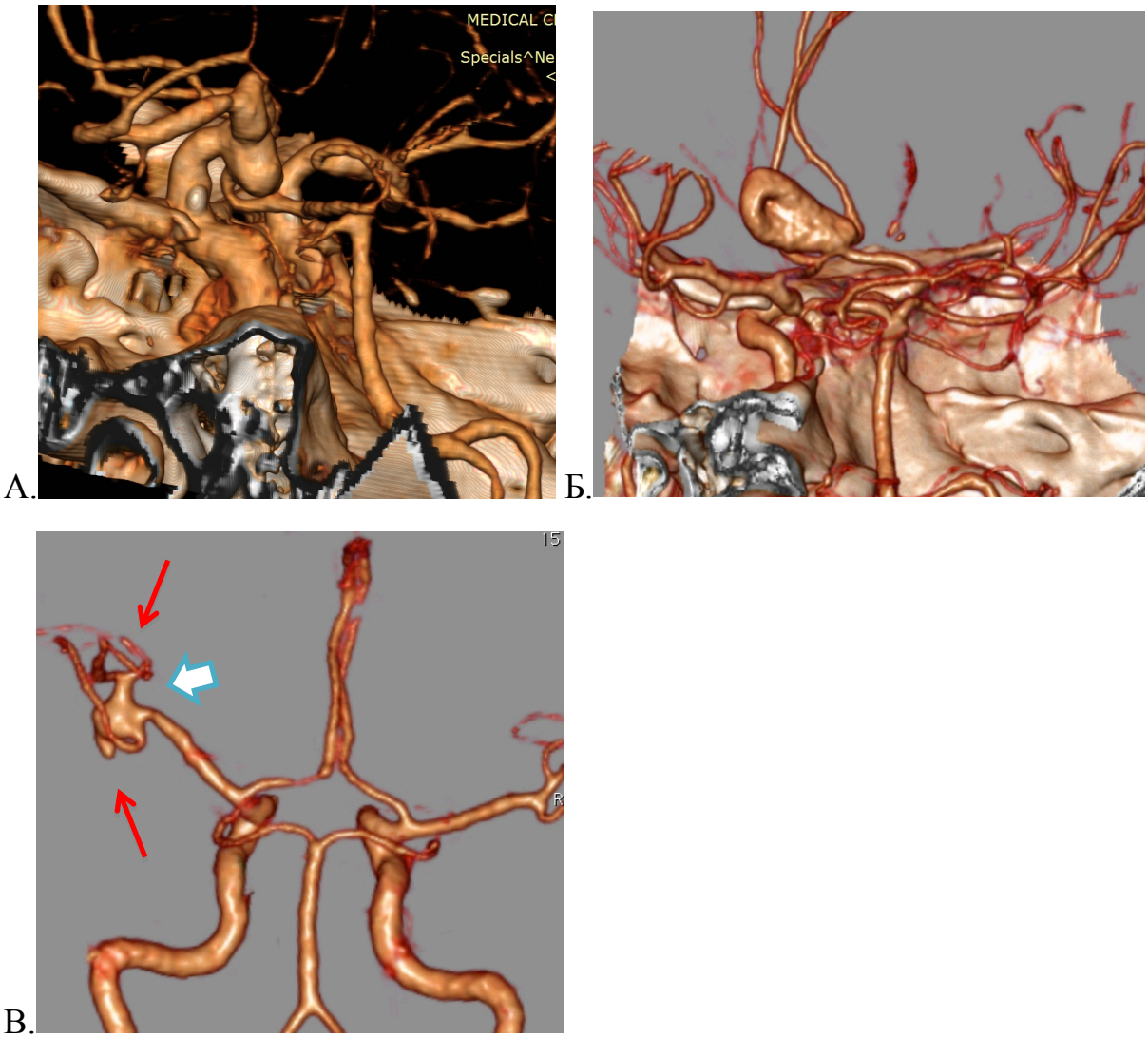

Рисунок 27. КТ-ангиография интракраниальных артерий, 2D и 3D реконструкции, аневризмы указаны короткой белой стрелкой:
А – пациент 1: мешотчатая аневризма коммуникантного сегмента внутренней сонной артерии, красной стрелкой указан уровень отхождения задней соединительной артерии от купола аневризмы;
Б – пациент 2 : гигантская мешотчатая аневризма передней мозговой – передней соединительной артерии справа, красной стрелкой указан уровень отхождения А2 сегмента правой передней мозговой артерии от пришеечной части аневризмы;
В – пациент 3: мешотчатая аневризма бифуркации правой средней мозговой артерии, красной стрелкой указаны М2 ветви средней мозговой артерии от пришеечной части аневризмы

С учетом выявленных особенностей контрастирования аневризм различных размеров для более детального изучения влияния анатомии на локальную гемодинамику модели создавали в двух вариантах: размером менее 15мм и размером 15-25мм. Для оценки влияния сосуда, отходящего от аневризмы, на локальную гемодинамику, у каждой из созданных аневризм виртуально «удаляли»

отходящий от купола или шейки сосуд, сохраняя анатомию локального участка сосудистого русла и сравнивая полученные результаты с исходной анатомией. Таким образом, построили 10 трехмерных моделей аневризм (рис.28, таблица 12).

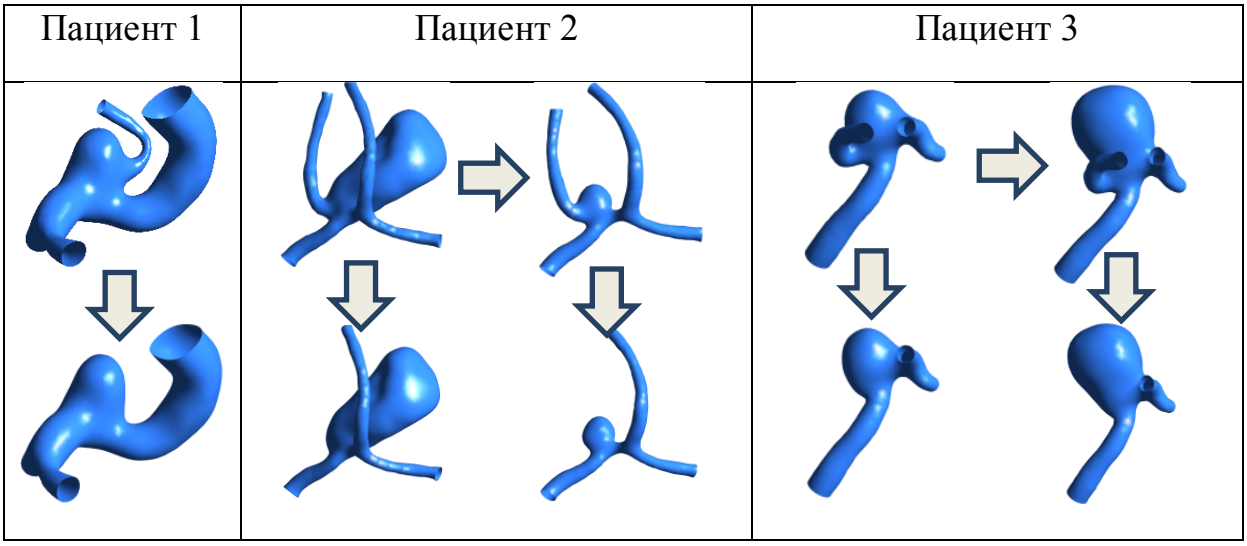

Рисунок 28. Трехмерные модели аневризм. Нижний ряд соответствует модификациям моделей без отходящего сосуда

Таблица 12. Морфометрические показатели исходных аневризм

Морфометрический показатель	**Пациент 1, женщина, 83 года**	**Пациент 2, мужчина, 60 лет**	**Пациент 3, женщина, 55 лет**
Несущий сосуд, особенности анатомии	ВСА, от шейки аневризмы отходит ЗСоА	ПМА-ПСА, А2 сегмент правой ПМА отходит от пришеечной части аневризмы	СМА, оба М2 сегмента СМА отходят от пришеечной части аневризмы
Высота купола, мм	9	20	8
Диаметр купола, мм	6	12	9
Диаметр шейки, мм	4,6	7	5
Индекс аневризмы	1,95	2,86	1,6

Подготовка к вычислению включала два этапа: разделение расчетной области на конечные элементы и указание граничных условий. В настоящем исследовании стенки сосудов считали жесткими, кровь – однородной несжимаемой ньютоновской жидкостью с постоянной плотностью – 1060 кг/м3 и вязкостью –

0,0039 Па·с. На вход в модель подавался пульсирующий поток, значения линейной скорости потока и форма волны соответствовали данным ультразвуковой допплерографии здорового человека для исследуемых участков сосудистого русла. Значения пиковой систолической скорости (Vps) для внутренней сонной, передней мозговой и средней мозговой артерий составили 100, 85 и 60 см/с соответственно. Кроме того, для каждого случая был проведен расчет с модифицированными значениями входной скорости (Vps = 150 см/с) для изучения изменений гемодинамики, происходящих в аневризме в условиях имитации артериальной гипертонии. Время симуляции составляло 2,01 с, что соответствовало трем сердечным циклам. Для получения более точных результатов анализировали данные, вычисленные в течение третьего цикла.

В процессе постобработки визуально и количественно оценивали распределение давления, скорости кровотока и напряжения пристеночного сдвига. Особенное внимание уделяли анализу изменения распределения WSS на куполе аневризмы, поскольку этот параметр регулирует функции эндотелия и может играть значительную роль в процессе роста и разрыва аневризм.

Разница в локализации и морфологии отходящих сосудов у выбранных аневризм оказывала влияние на ход потоков крови в несущем сосуде и в просвете аневризмы. В модели аневризмы ВСА графический анализ направления потоков крови показал, что часть потока крови попадает в аневризму, затем начинает закручиваться к центру купола и выходит в русло несущей артерии. Незначительная часть крови попадает в отходящий сосуд, в варианте модели с удаленным сосудом траектория потоков крови существенно не менялась. В модели бифуркационной аневризмы СМА наличие и уровень отхождения сосудов от пришеечной части аневризмы также практически не влиял на направление и скорость потока крови, так как почти весь поток из несущего сосуда попадал точно в полость аневризмы. Напротив, в модели аневризмы ПМА-ПСА, независимо от размеров аневризмы и скорости кровотока, изменение морфологии («удаление» сосуда, отходящего от пришеечной части) приводило к перераспределению

потоков крови и замедлению интенсивности кровотока в пределах аневризмы (рис.29).

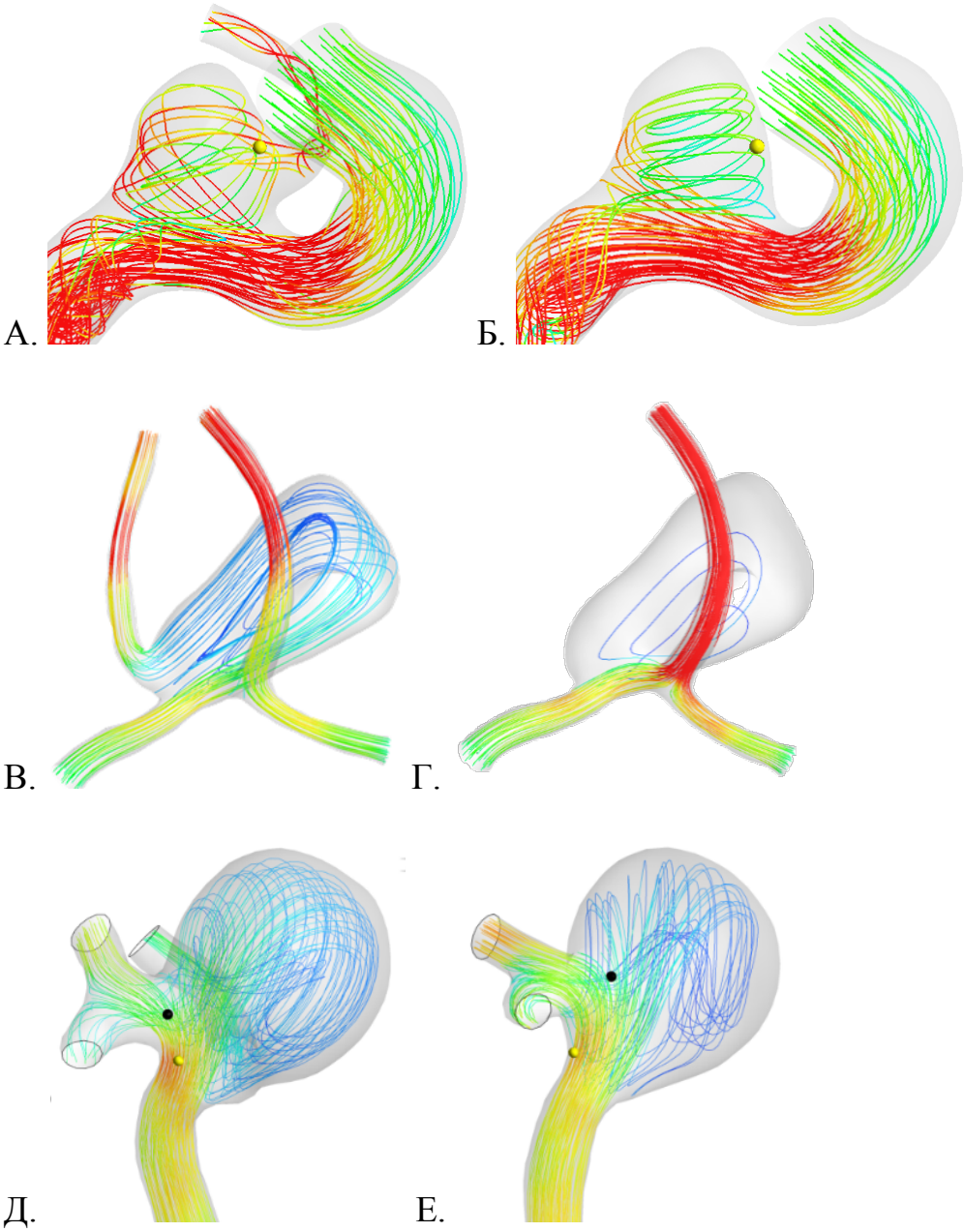

Рисунок 29. Распределение потоков крови в аневризмах 3 моделей и изменение профилей скоростей в результате виртуального «удаления» отходящего от купола либо пришеечной части сосуда

Независимо от локализации аневризм, точки максимальных значений WSS в пришеечной части соответствовали области гемодинамического удара. Во всех моделях наибольшая разница между показателями наблюдалась при патологически

высокой скорости в несущем сосуде (Vps = 150 см/с). Анализ скорости роста показателей по периферии области гемодинамического удара выявил, что в моделях с отходящим от купола сосудом напряжение сдвига не только выше, но и характеризуется более резким ростом на фоне высокой скорости кровотока. Наибольшая разница в характере распределения WSS (60%) наблюдалась в модели ВСА для скорости входного потока Vps = 150 см/с и составила 60 Па на участке площадью 10 мм2 в области точки максимального значения WSS (рис.30).

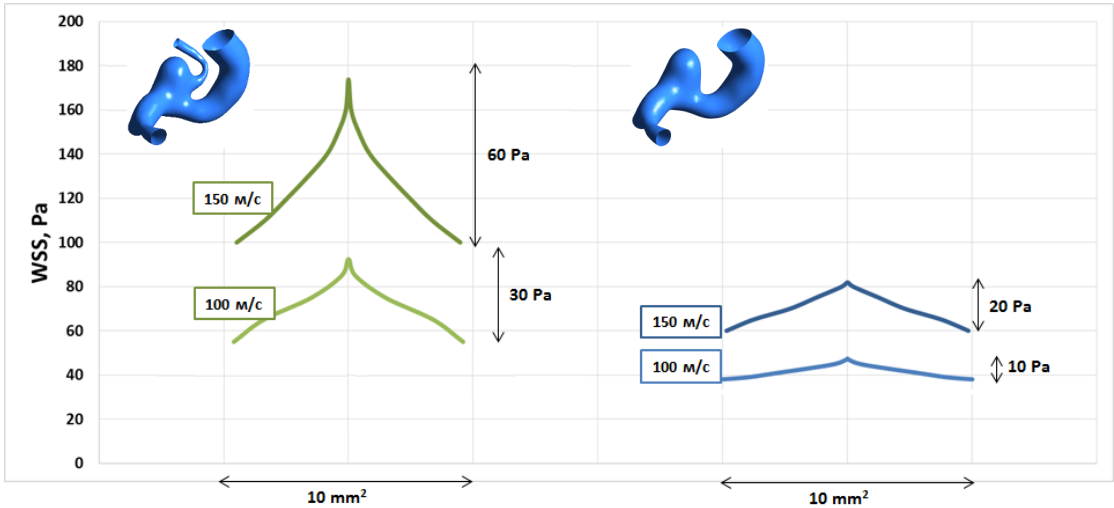

А.

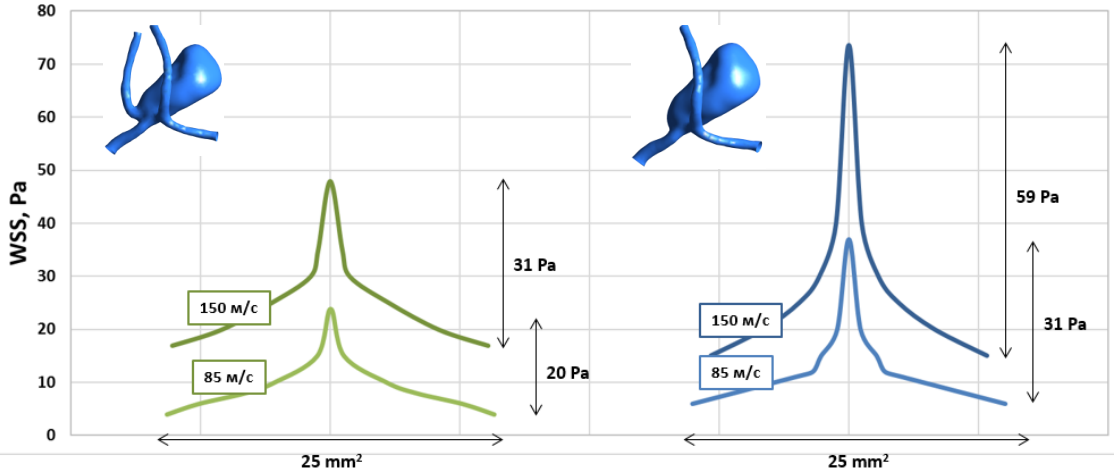

Б.

Рисунок 30. Сравнение вариации показателей WSS в области гемодинамического удара в зависимости от скорости кровотока в несущем сосуде в моделях ВСА (**А**) и ПСА-ПМА (**Б**). Ширина основания кривых на графиках равна рассматриваемой площади на куполе аневризмы, положение относительно оси ординат соответствует величине напряжения сдвига на исследуемом участке.

Если поведение WSS в области гемодинамического удара больше зависело от скорости кровотока и морфологии аневризмы, то изменения давления и WSS на

уровне купола были связаны с максимальными размерами аневризмы. Например, в модели аневризмы ПМА-ПСА увеличение размеров аневризмы сопровождалось значительным снижением WSS в области купола, особенно после «удаления» отходящего от пришеечной части сосуда (рис.31).

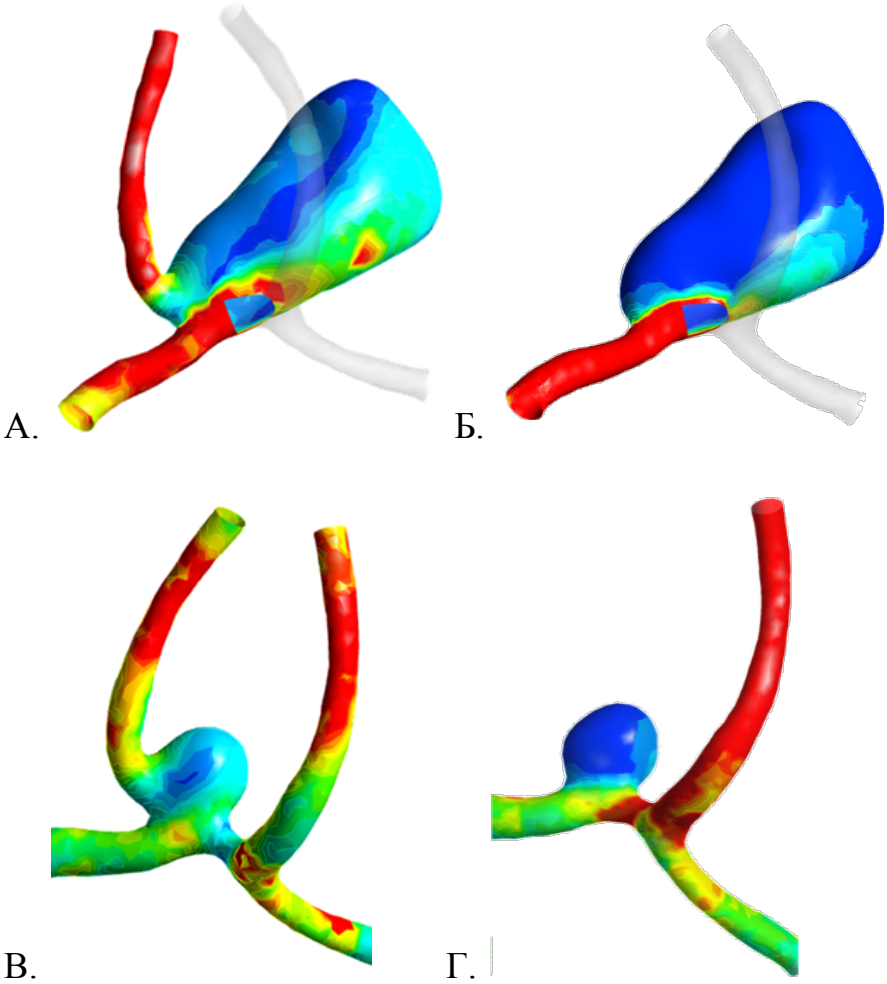

Рисунок 31. Изменение WSS на уровне купола аневризмы в зависимости от размеров купола после «удаления» отходящего от пришеечной части сосуда. Синий цвет соответствует более низким значениям WSS в Па.

Анализ распределения давления в аневризмах показал зависимость давления от скорости входящего потока крови, вне зависимости от отходящего от аневризмы сосуда. Виртуальное «удаление» сосуда в моделях аневризмы ВСА приводило к росту давления на 13%, а при патологически высокой скорости

входного потока – на 20%. В моделях бифуркационной аневризмы СМА из-за большей направленности гемодинамического удара вариации показателей давления после удаления сосуда была более выраженной (порядка 25%) и до 50% при высоких значениях скорости входного потока (рис.32). Резкий подъем давления в аневризме в условиях увеличения скорости кровотока в несущей артерии подтверждает увеличение риска разрыва на фоне гипертонии либо спазма. Этот вывод перекликается с данными литературы, согласно которым считается, что независимо от причины, повышение давления приводит к увеличению усталости стенки и, если сам момент разрыва провоцируется повышением давления, во всех случаях ему предшествует нарастание процессов деградации стенки аневризмы.

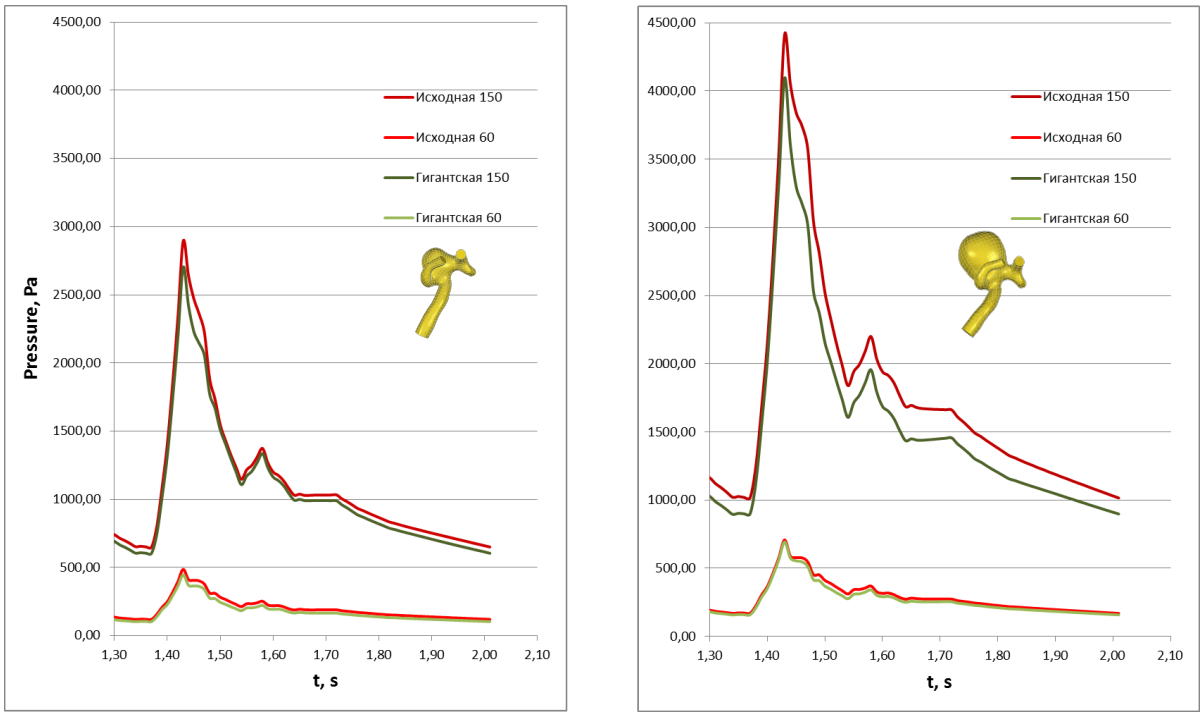

Рисунок 32. Изменение давления в модели аневризмы СМА после «удаления» отходящего от пришеечной части сосуда на фоне изменения скорости кровотока в несущей артерии. Цвет графика отражает исходную скорость кровотока (красный/светло-зеленый – 60см/с, темно-красный/темно-зеленый – 150см/с).

Интересным результатом работы является оценка напряжения пристеночного сдвига в области гемодинамического удара при высоких скоростях входного потока, имитирующих артериальную гипертонию или ангиоспазм. Во

всех моделях увеличение скорости потока в несущем сосуде приводило не только к увеличению значения WSS в точке максимума (которое чаще всего анализируется в зарубежных работах), но и по периферии от этой точки, возрастая в ряде случаев на 300%. Выявленная закономерность также может объяснять тот факт, что разрыв аневризм чаще всего наблюдается на фоне повышенного давления: именно в этой ситуации стенка аневризмы испытывает максимальный перепад напряжения сдвига на большей площади.

Результаты исследования доказывают, что изменения локальной гемодинамики у пациентов с интракраниальными аневризмами определяются, прежде всего, изменением профиля потоков крови в аневризме и зависят от большого числа факторов, включая форму, размеры, расположение купола аневризмы, наличие отходящего от купола или пришеечной части сосуда и скорости кровотока в несущем сосуде. Соответственно гипотезе L. Kadasi [135] в нашем исследовании модели аневризм размером менее 10мм демонстрировали увеличение WSS в области как шейки, так и купола аневризмы при росте скорости кровотока в несущем сосуде. В то же время аневризмы размером более 10мм реагировали на имитацию гипертонии увеличением WSS на уровне шейки, но снижение на уровне купола, что свидетельствует о разном механизме роста.

Выявленное снижение WSS в области купола в моделях аневризм размером более 15мм можно сопоставить с явлением «повторного контрастирования» (наблюдалось у 63-64% аневризм размером более 15мм) и нарушениями перфузии у пациентов в группе неразорвавшихся аневризм (выявлены у 81,8% пациентов с аневризмами размером 15-25мм и у 100% пациентов с гигантскими аневризмами). Все перечисленные явления могут быть связаны с особенностью профиля скорости и направления кровотока в аневризмах больших размеров, замедлением кровотока в просвете аневризмы и частичной рециркуляцией крови на уровне купола, что соответствует теории медленного потока. Таким образом, при первично проведенном мультипараметрическом КТ исследовании у пациента с неразорвавшейся интракраниальной аневризмой КТ-перфузия позволяет по косвенным признакам предположить преобладающий механизм роста аневризмы,

склонность к последующему тромбообразованию и прогрессированию нарушений периферического кровотока, что может расцениваться как фактор риска ишемических осложнений, требующий дополнительных, в том числе реваскуляризирующих, мер по защите мозга во время и после операции по выключению аневризмы.

ГЛАВА 5.

КТ-АНГИОГРАФИЯ И КТ-ПЕРФУЗИЯ У ПАЦИЕНТОВ С НЕТРАВМАТИЧЕСКИМИ ВНУТРИЧЕРЕПНЫМИ КРОВОИЗЛИЯНИЯМИ В ДО- И ПОСЛЕОПЕРАЦИОННОМ ПЕРИОДЕ

В группу пациентов с нетравматическими внутричерепными кровоизлияниями включили 129 пациентов (60 мужчин, 69 женщин) в возрасте от 23 до 77 лет. Средний возраст пациентов 53-54г. (рис.33).

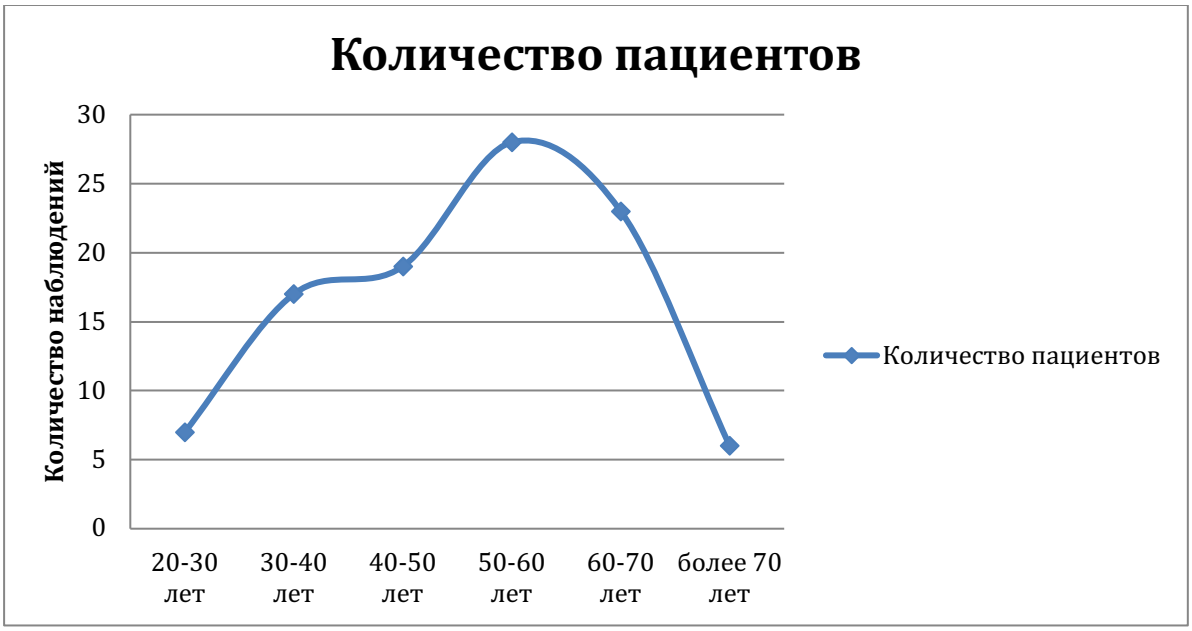

Рисунок 33. Распределение пациентов с нетравматическим САК по возрасту (N=129)

В ходе исследования у 129 пациентов диагностировали 116 разорвавшихся аневризм. Преимущественно выявляли аневризмы ВСА (38,4% всех аневризм) и ПСА-ПМА (32,9% всех аневризм). Реже всего у пациентов с нетравматическими кровоизлияниями диагностировали разрыв аневризм вертебробазилярного бассейна (5,5% всех аневризм). У 13 пациентов источник кровоизлияния не

обнаружили. Распределение выявленных аневризм по локализации представлено на рис.34.

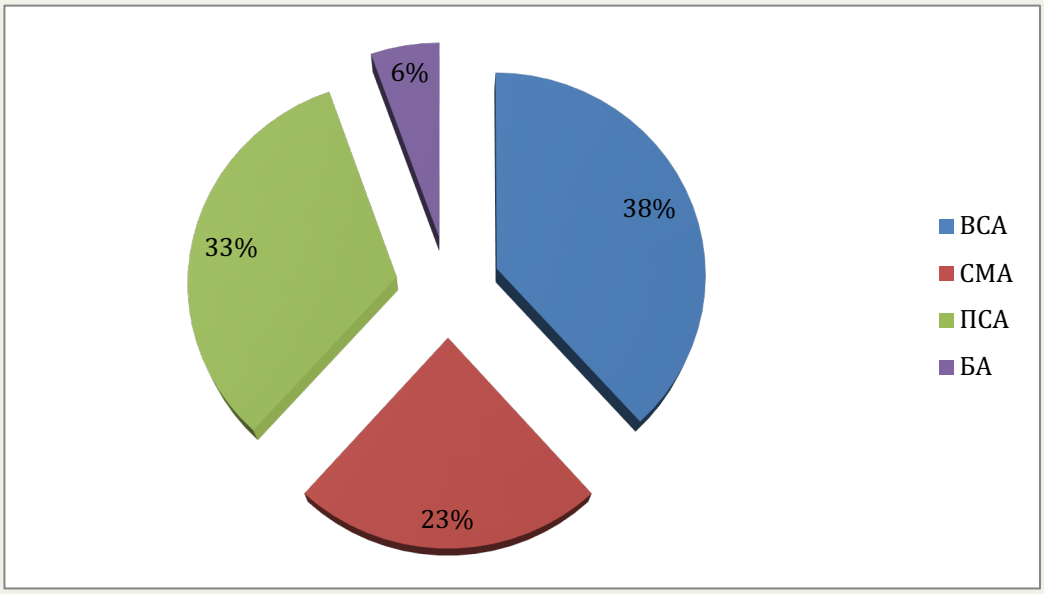

Рисунок 34. Распределение выявленных аневризм у пациентов с нетравматическим САК по локализации (N=116)

Пациенты с нетравматическим САК поступали в НИИ СП им. Н.В. Склифосовского на 1-8-е сутки после развития кровоизлияния. У всех пациентов САК верифицировали с помощью поясничной пункции и нативной КТ в день поступления. С целью визуализации источника кровоизлияния и диагностики ангиоспазма пациентам проводили КТ-ангиографию интракраниальных артерий.

Традиционная диагностика церебрального ангиоспазма на фоне нетравматического САК включает ТКДГ и нативную КТ в динамике. В нашем исследовании в алгоритм диагностики добавлена КТ-перфузия головного мозга в до- и послеоперационном периоде, как наиболее точный метод ранней визуализации ишемии мозга. Для сравнения эффективности различных методик лучевой диагностики при церебральном ангиоспазме пациентов с нетравматическими кровоизлияниями разделили на 2 подгруппы.

В первую подгруппу вошли 84 пациента с доказанным нетравматическим САК, после сопоставления данных ТКДГ и нативной КТ головного мозга (методику исследования см. в главе 2). Всем пациентам подгруппы проводили

повторные ТКДГ и КТ в до- и послеоперационном периоде, промежуток между ТКДГ и последующей КТ составил от 1 до 3 суток для более достоверного выявления ишемических изменений.

Во вторую подгруппу включили 45 пациентов с доказанным нетравматическим САК и разрывом интракраниальных аневризм, которым наряду с нативной КТ и ТКДГ в до- и послеоперационном периоде проводили КТ-ангиографию интракраниальных артерий и КТ-перфузию головного мозга.

Для оценки эффективности выбранного диагностического алгоритма при нативной КТ в послеоперационном периоде учитывали объем выявленной ишемии мозга, наличие дислокационного синдрома, а также исход заболевания у каждого из пациентов по шкале исходов Глазго.

5.1. Транскраниальная допплерография и компьютерная томография у пациентов с разрывом интракраниальных аневризм

Данные ТКДГ и КТ были сопоставлены у 84 пациентов с разрывами артериальных аневризм (из них 38 мужчин, 46 женщин) (рис.35).

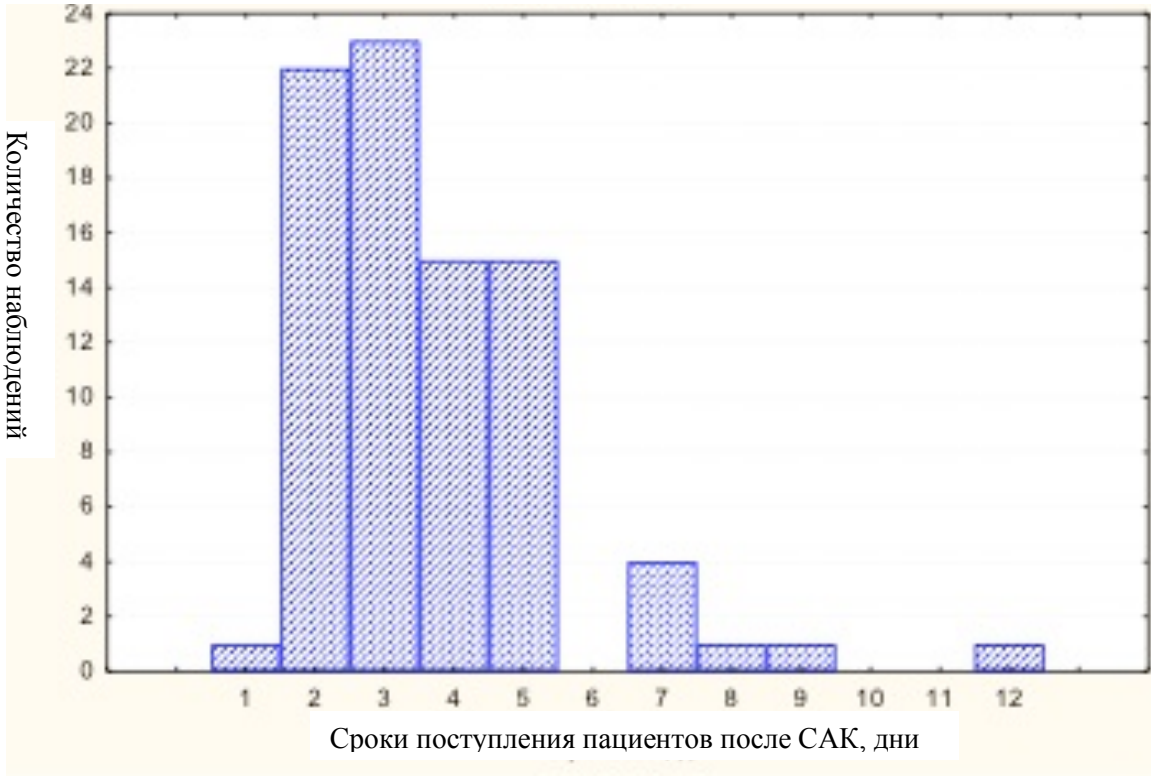

Рисунок 35. Сроки поступления пациентов после развития нетравматического САК (N=84)

Данные графика показывают, что большинство пациентов (90,4%) прошли первичное обследование на 3-5-е сутки после развития кровоизлияния, в период высокого риска развития ангиоспазма. Исследования в динамике продолжались в течение следующих 10-14 дней, что позволило проследить нарастание и обратное развитие спазма.

В исследование вошли 14 пациентов без очаговых изменений головного мозга (соответствует Fisher 1), 29 пациентов с базальным и конвекситальным САК толщиной слоя на уровне базальных цистерн 2мм и более (Fisher 2-3), 41 пациент с внутримозговыми гематомами и внутрижелудочковыми кровоизлияниями (Fisher

4). Таким образом, у большинства пациентов данной подгруппы (83,3%) отмечали высокий риск развития ангиоспазма.

У 84 пациентов с нетравматическим САК источником кровоизлияния стали разрывы 73 аневризм: из них 27 аневризм передней мозговой-передней соединительной артерии (37%), в равной степени – разрывы аневризм ВСА и СМА (28% и 27% соответственно), 5 аневризм базиллярной артерии (8%). У 5 пациентов выявлены множественные аневризмы (в исследовании учитывали локализацию разорвавшейся аневризмы). В 11 наблюдениях источник кровоизлияния остался неясным. Локализация выявленных аневризм представлена на рис.36 и в целом соответствует частоте встречаемости в популяции [12].

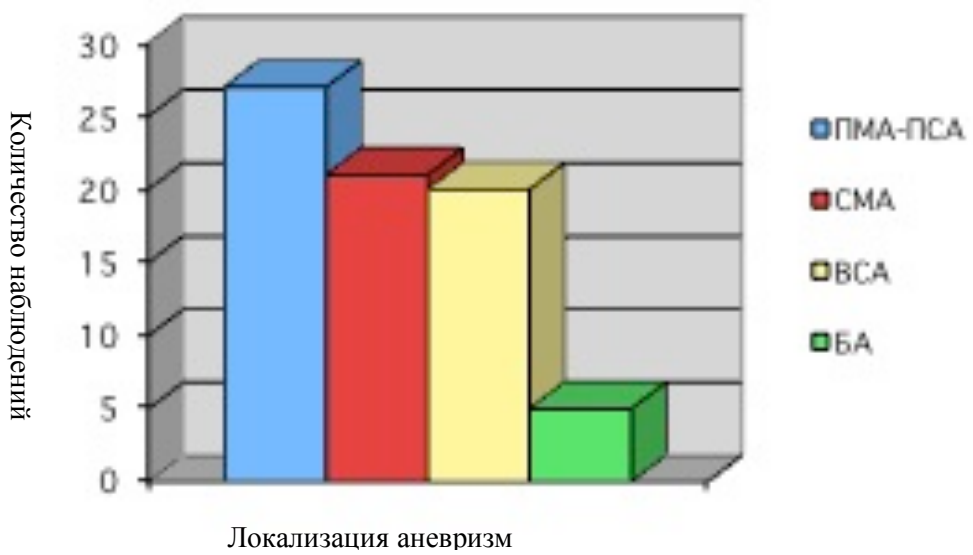

Рисунок 36. Локализация диагностированных аневризм в группе исследования: ПМА-ПСА – передней мозговой – передней соединительной артерии; СМА – средней мозговой артерии; ВСА – внутренней сонной артерии; БА – базиллярной артерии

По данным КТ ишемические изменения в до- и послеоперационном периоде диагностировали у 61 пациента (84% всех наблюдений), из них в дооперационном периоде – у 15 пациентов (21%). Выявленную ишемию оценивали в зависимости от объема, влиявшего на развитие дислокационного синдрома и исход у пациента: объемом менее 30см^3 (32% выявленной ишемии), объемом 30-100см^3 (22%

выявленной ишемии), более 100см^3 (30% выявленной ишемии). Ишемические изменения в послеоперационном периоде практически с равной частотой диагностировали у пациентов с разрывом аневризм СМА (86%), ПМА-ПСА (85%) и ВСА (85%), но массивную, в том числе полушарную ишемию (объемом более 100см^3), сопровождавшуюся дислокационным синдромом, выявляли именно у пациентов с разрывом аневризм СМА (52% всех разрывов аневризм СМА). В то же время у пациентов с разрывом аневризм ПМА-ПСА чаще диагностировали ишемические изменения объемом менее 100см^3 (63% всех разрывов аневризм ПМА-ПСА), а у пациентов с разрывом аневризм базиллярной артерии ишемия объемом более 100см3 обнаружена только у 1 пациента (20% всех разрывов аневризм вертебробазилярного бассейна). Соответствие наличия ишемических изменений и локализации разорвавшейся аневризмы представлено в таблице 13.

Таблица 13. Объем выявленной при КТ ишемии у пациентов с доказанным разрывом интракраниальных аневризм (N=73)

Объем ишемии / Локали-зация аневризм	**Ишемия по данным КТ не выявлена**	**Объем ишемии по данным КТ менее 30см3**	**Объем ишемии по данным КТ 30-100см3**	**Объем ишемии по данным КТ более 100см3**	**Итого**
ПМА-ПСА	4	9	8	6	27
СМА	3	4	3	11	21
ВСА	3	9	4	4	20
Базиллярная артерия	2	1	1	1	5
Всего	12	23	16	22	73

Примечания см. к табл.2

Синдром поперечной дислокации диагностировали у 45 пациентов (62% всех наблюдений), причем ишемия объемом 30-100см^3 сопровождалась смещением срединных структур в 38% случаев, а ишемия объемом более 100см^3 – в 100% случаев. Синдром аксиальной дислокации по данным КТ диагностировали только в послеоперационном периоде у пациентов с деформацией либо сужением одной или обеих охватывающих цистерн (20 пациентов, 27% наблюдений), из них 55% составили пациенты с ишемией более 100см^3. Из 5 пациентов с разрывом аневризм базиллярной артерии у 3 отмечали восходящую аксиальную дислокацию (60%).

Повышение ЛСК по средним мозговым артериям более 140см/с зафиксировали у 55 пациентов (75% наблюдений). В 27% наблюдений данные ТКДГ соответствовали умеренному спазму (ЛСК 140-200см/с), в 36% наблюдений – выраженному спазму (ЛСК 200-300см/с). Только у 9 пациентов (12% наблюдений) зафиксировали критический спазм (ЛСК более 300см/с). Соответствие степени выраженности спазма по данным ТКДГ и локализации разорвавшейся аневризмы представлено на рисунке 37.

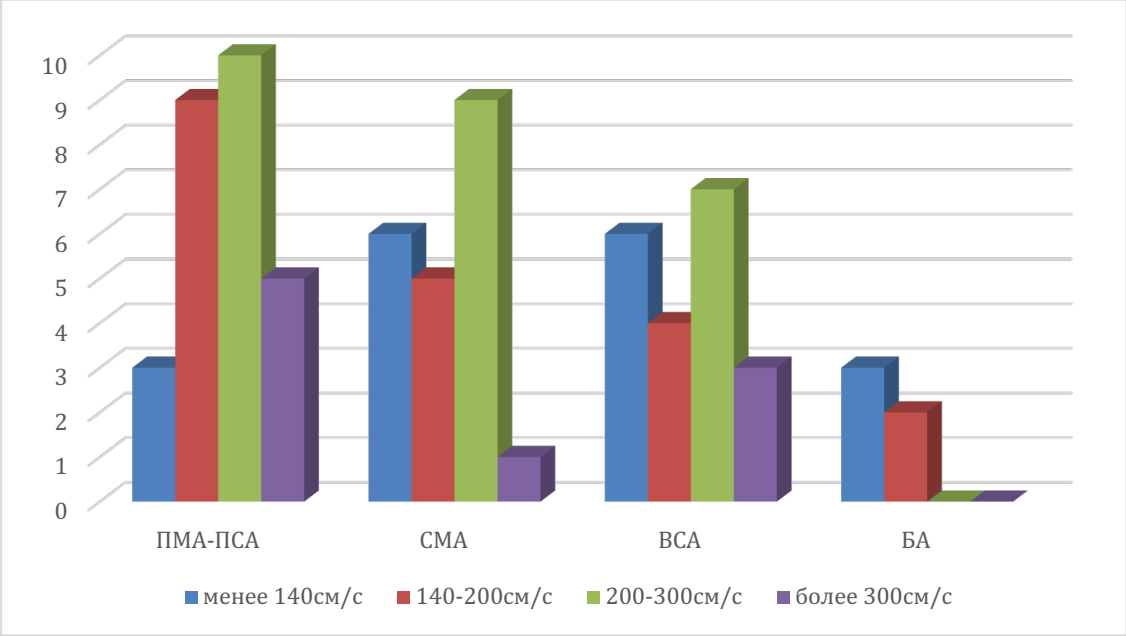

Рисунок 37. Наличие и степень выраженности спазма по данным ТКДГ: по оси абсцисс указана локализация разорвавшихся аневризм, по оси ординат указана градация спазма по увеличению ЛСК для СМА

Данные демонстрируют практически равную частоту выраженного ангиоспазма с максимальной ЛСК 200-300см/с при разрыве аневризм ПМА-ПСА и СМА (38% и 34.6% соответственно). Критический спазм (ЛСК более 300см/с) отмечали преимущественно у пациентов с разрывом аневризм ПМА-ПСА (20% случаев ангиоспазма при разрыве аневризм ПМА-ПСА).

Для определения прогностической значимости ТКДГ при ангиоспазме сравнивали результаты нативной КТ в динамике через 1-2 суток после измерений ТКДГ.

У 24 пациентов ишемические изменения выявляли до и после операции. ЛСК в этих пациентов колебалась от 100см/с до 333см/с (средняя ЛСК 203см/с), при этом минимальной скорости кровотока соответствовал ишемический очаг объемом до 7см^3, ишемия при максимальной ЛСК составила 411 см^3 (рис.38).

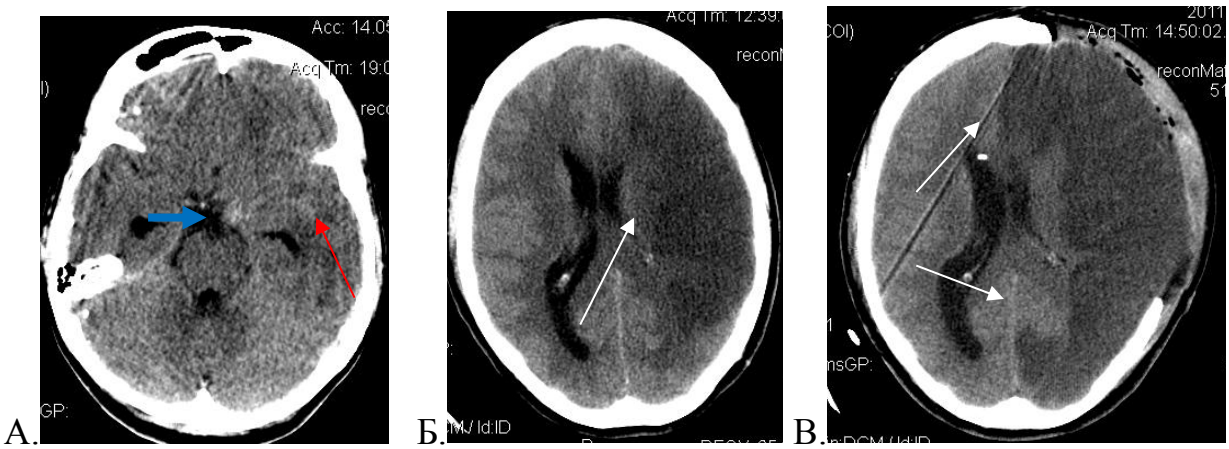

Рисунок 38. КТ головного мозга у пациента с разрывом аневризмы левой ВСА
А – КТ на 3-е сутки после разрыва аневризмы. ЛСК по левой СМА 140см/с. По данным КТ в единичных бороздах левой височной доли содержимое слабо повышенной плотности (красная стрелка), в проекции левой ВСА визуализируется аневризма высокой плотности (синяя стрелка);
Б – КТ на 6-е сутки после САК. ЛСК по левой СМА 200см/с. По данным КТ в левом полушарии обширная зона ишемических изменений пониженной плотности (стрелка) объемом более 100см3, без дислокационного синдрома;
В – КТ на 9-е сутки после САК, 2-е сутки после операции. ЛСК по левой СМА 280см/с. По данным КТ объем ишемии в левом полушарии увеличился до 360см3 (стрелки)

У 48 пациентов ишемические изменения выявляли только в послеоперационном периоде. ЛСК у этих пациентов колебалась в пределах от 89 до 357см/с (средняя ЛСК 223см/с), минимальным значениям скорости

соответствовала ишемия 2см^3, максимальным – 714см^3. Разница во времени между измерением ЛСК и появлением КТ-признаков ишемии составляла в среднем 3суток (рис.39).

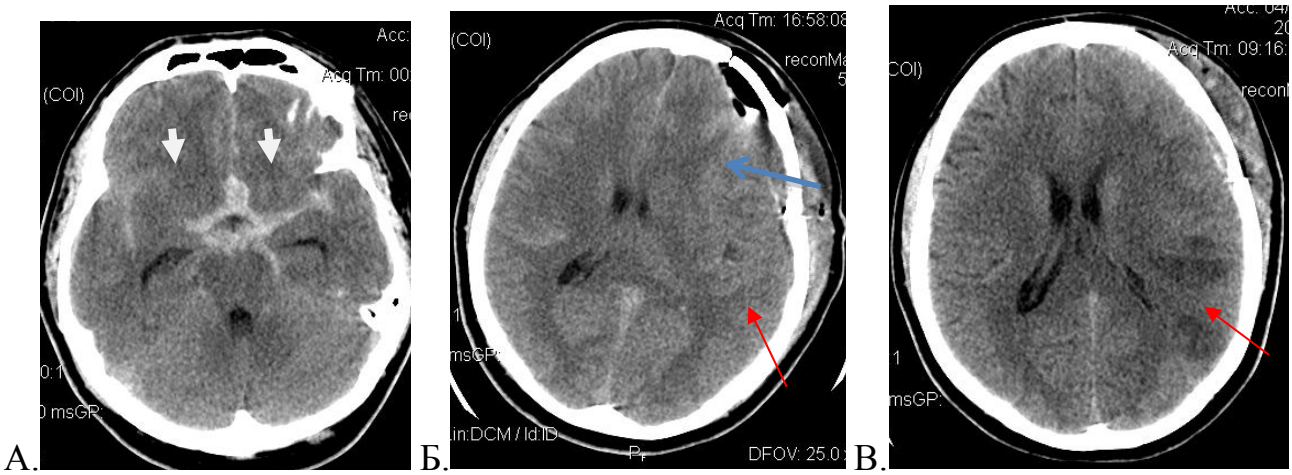

Рисунок 39. КТ головного мозга у пациента с разрывом аневризмы ПМА-ПСА слева
А – КТ на 1-е сутки после разрыва аневризмы. ЛСК по левой СМА 120см/с. По данным КТ определяется массивное базальное и конвекситальное САК (Fischer III) (короткие стрелки);
Б – КТ на 4-е сутки после разрыва аневризмы, состояние после операции. ЛСК по левой СМА 120см/с. По данным КТ в левой височной доле ишемический очаг пониженной плотности объемом менее 5см3 (красная стрелка), остаточное САК, тракционная ишемия в левой лобной доле (синяя стрелка);
В – КТ на 15-е сутки после разрыва аневризмы, состояние после операции. ЛСК по левой СМА 230см/с. По данным КТ в левой височной и теменной долях ишемические очаги пониженной плотности со склонностью к слиянию, общим объемом 22см3 (красная стрелка)

У 12 пациентов за весь период наблюдения признаки ишемии по данным нативной КТ не определяли. Однако, ЛСК у пациентов без признаков ишемии колебалась от 120см/с до 200см/с (рис.40).

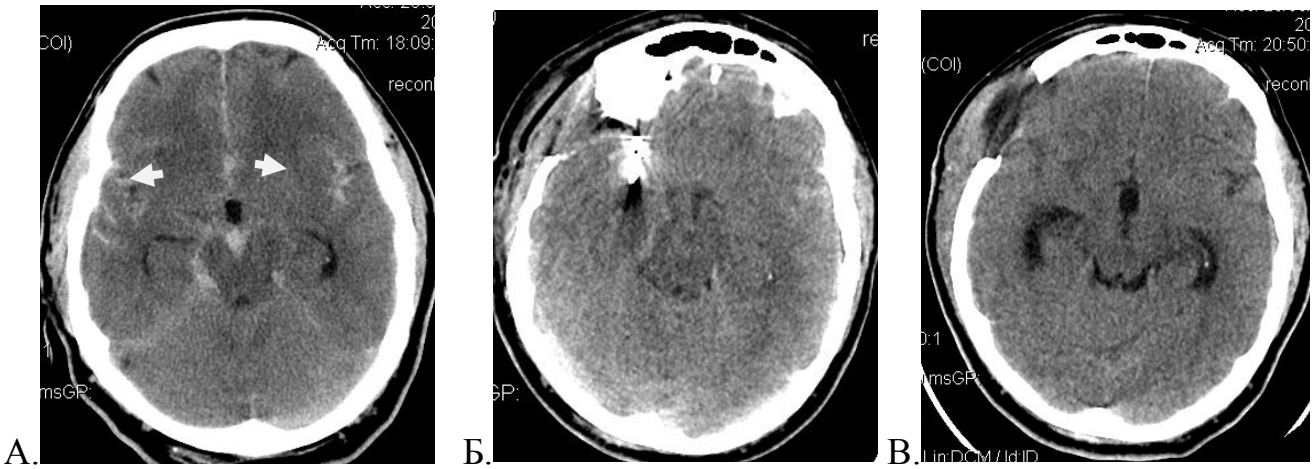

Рисунок 40. КТ головного мозга у пациента с разрывом аневризмы правой средней мозговой артерии

А – КТ на 2-е сутки после разрыва аневризмы. ЛСК по правой СМА 130см/с. По данным КТ определяется базальное и конвекситальное САК, (короткие стрелки);

Б – КТ на 6-е сутки после разрыва аневризмы, 2-е сутки после операции. ЛСК по левой СМА 170см/с. По данным КТ ишемические изменения не выявлены;

В– КТ на 18-е сутки после разрыва аневризмы, 12-е сутки операции. ЛСК по левой СМА 160см/с. По данным КТ ишемические изменения не выявлены

Таким образом, у большинства пациентов (76,4% пациентов данной подгруппы) отмечали нарастание объема ишемических изменений при резком увеличении ЛСК по СМА в течение 24-48ч как в до- так и в послеоперационном периоде. У 13 пациентов (18,1%) нарастание ЛСК даже до 200см/с не сопровождалось развитием ишемических изменений, либо напротив, при стабильной ЛСК не выше 130см/с могла развиться ишемия объемом более 100см3 (рис.41). В 5,5% наблюдений достоверно проследить связь динамики ЛСК и ишемии по КТ не удалось.

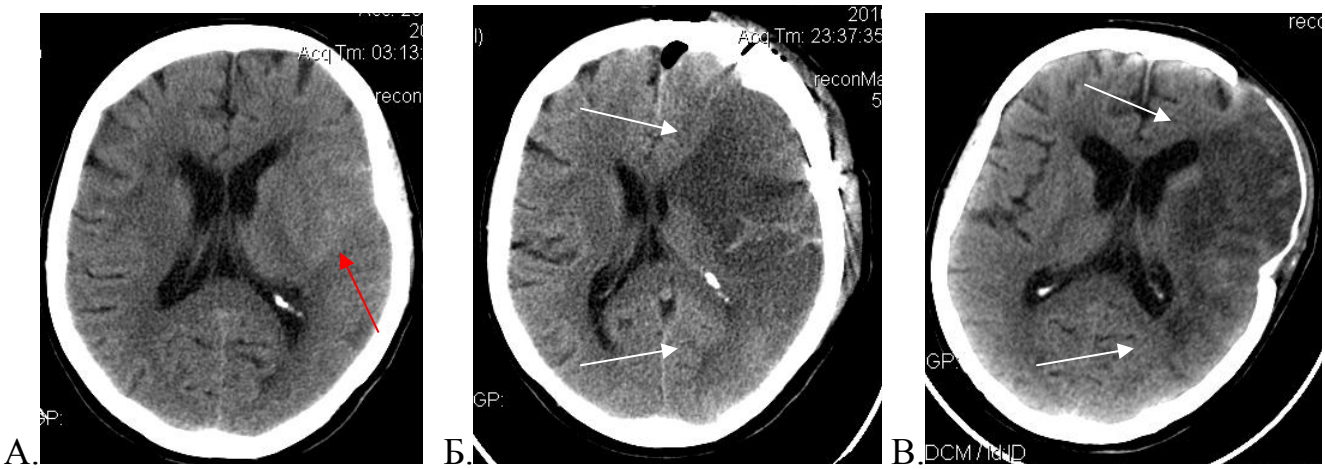

Рисунок 41. КТ головного мозга у пациента с разрывом аневризмы левой средней мозговой артерии

А – КТ на 3-е сутки после разрыва аневризмы. ЛСК по левой СМА 110см/с. По данным КТ определяется конвекситальное САК, преимущественно в бороздах левого полушария (красная стрелка), сглаженность борозд левого полушария (отек);

Б – КТ на 8-е сутки после разрыва аневризмы, 3 сутки после операции. ЛСК по левой СМА 120см/с. По данным КТ зона ишемических изменений пониженной плотности в левой лобно-височно-затылочной области объемом более 100см^3 (стрелки);

В– КТ на 25-е сутки после разрыва аневризмы, 20-е сутки операции. По данным КТ обратное развитие ишемии левого полушария с формированием глиозных изменений (стрелки)

Данные статистического анализа результатов исследования показали достоверную корреляцию между нарастанием ЛСК и появлением ишемических изменений головного мозга (R=0.001134 при p<0,005, N=84). Не удалось доказать зависимость между абсолютными значениями ЛСК и объемом ишемии. У одного пациента при увеличении ЛСК с 178 до 220см/с объем ишемии нарастал на 30%, в другом наблюдении увеличение ЛСК с 120см/с до 180см/с привело к нарастанию ишемии на 69% от первоначального объема, что сопровождалось дислокационным синдромом и оказало влияние на исход заболевания.

Анализ также показал достоверную корреляцию между объемом ишемии более 100см^3, развитием синдрома поперечной и аксиальной дислокации (R=0.004939 при p<0,005, N=84).

Сопоставление данных ТКДГ и нативной КТ у пациентов с нетравматическим САК в период наибольшего риска развития ангиоспазма показывает, объем и распространенность ишемических изменений, развитие дислокационного синдрома, ухудшающие прогноз, связаны не столько с выраженностью выявленного при ТКДГ ангиоспазма, сколько с локализацией несущей аневризму артерии, отвечающей за кровоснабжение большого объема паренхимы мозга. Например, при разрывах аневризм ПМА-ПСА выраженный и критический спазм (200-300см/с и более) встречался в 43% наблюдений, однако объем ишемии у этих пациентов в большинстве случаев по объему не превышали 100см^3 и редко сопровождались дислокационным синдромом. При разрывах аневризм СМА и ВСА критический спазм выявляли гораздо реже (по 10%

наблюдений), однако чаще диагностировали ишемию более 100см3 (52% разрывов аневризм СМА), сопровождавшуюся поперечной и аксиальной дислокацией.

Несоответствия были замечены и при анализе изменений ЛСК и объема и распространенности ишемии головного мозга в динамике.

У подавляющего большинства пациентов с ишемией головного мозга рост ЛСК в течение 24-48ч сопровождался увеличением объема и распространенности ишемии по КТ, что свидетельствовало об истощении механизмов ауторегуляции мозгового кровотока. В 18,1% наблюдений рост ЛСК не соответствовал увеличению объема ишемии и, напротив, нарастание распространенности ишемии могло наблюдаться при стабильной ЛСК, что говорит о зависимости развития и объема ишемии прежде всего от состоятельности коллатерального кровотока и сохранности капиллярного резерва в бассейне пораженнрой артерии. Влияние состояния периферического кровотока на ауторегуляцию церебральной гемодинамики объясняет также, почему именно в бассейнах СМА и ВСА при истощении коллатералей развивалась ишемия большего объема, иногда даже при стабильной ЛСК.

5.2. КТ-перфузия у пациентов с разрывами интракраниальных аневризм

КТ - перфузию проводили 45 пациентам с нетравматическими внутричерепными кровоизлияниями. В данную подгруппу вошли 22 мужчины и 23 женщины в возрасте от 31 до 74 лет, средний возраст пациентов 50,2 лет.

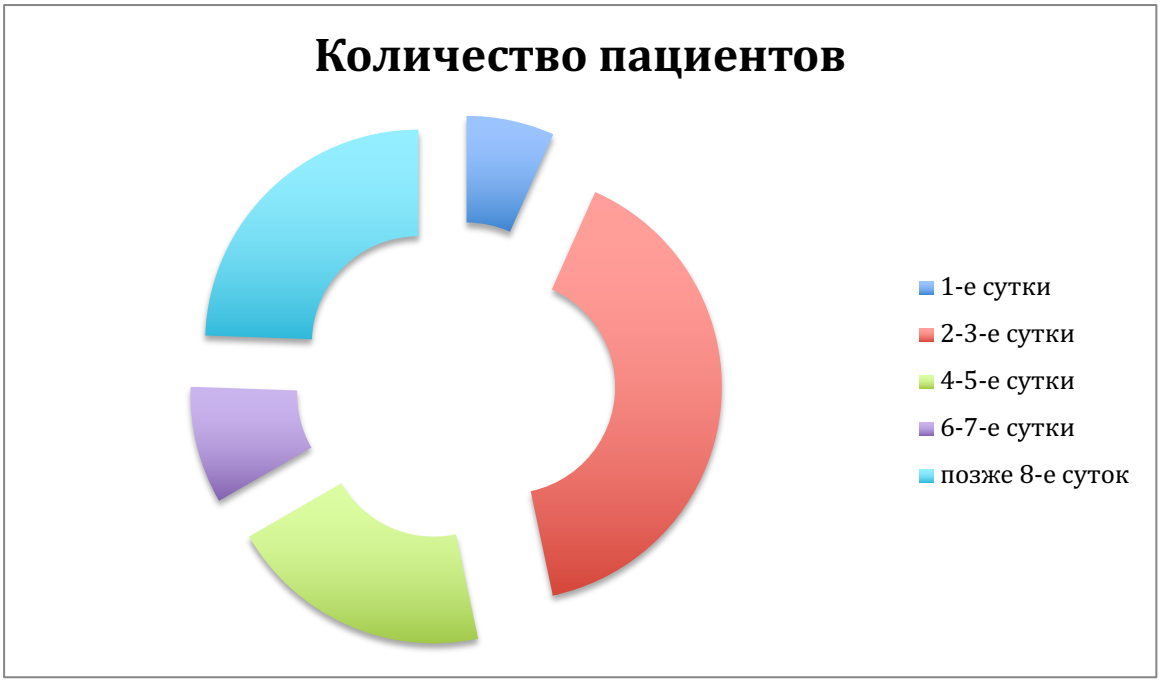

Рисунок 42. Распределение пациентов в зависимости от сроков разрыва аневризмы перед проведением КТ-ангиографии и КТ-перфузии

Пациенты поступили на обследование с течение первых 8 суток с момента кровоизлияния (рис.42), преимущественно на 2-3-е сутки после разрыва аневризмы (40% пациентов подгруппы). Большинство пациентов (82,6%) в дооперационном периоде находились в ясном сознании (15 баллов по шкале комы Глазго), состояние 6 пациентов (13%) оценивали, как легкое оглушение (14 баллов по ШКГ), состояние 2 пациентов – как умеренное оглушение (13 баллов по ШКГ). 75.6% пациентов предъявляли жалобы на сильную головную боль. При осмотре нейрохирургом в дооперационном периоде состояние 64.5% пациентов оценивали как 2-3 балла по шкале Hunt-Hess. Исследования в динамике позволили проследить развитие ангиоспазма, ишемических изменений, и обратное развитие спазма в течение последующих 14-20 дней.

У большинства пациентов при нативной КТ перед операцией диагностировали массивное САК толщиной сгустков в базальных цистернах более 1мм (24,4%) либо внутримозговую гематому и ВЖК (46,6%), что, согласно данным литературы, сопровождается высоким риском развития ангиоспазма и последующих ишемических изменений [12, 23]. Доля различных типов САК по шкале Fisher в подгруппе представлена в таблице 14.

Таблица 14. **Формы внутричерепного кровоизлияния по шкале Fisher у пациентов с разрывами аневризм перед проведением КТ-перфузии (N=45)**

Шкала Fisher	Количество пациентов
1	4 (8,9%)
2	9 (20%)
3	11 (24,4%)
4	21 (46,6%)
Всего	45

По данным нативной КТ при поступлении у 14 пациентов с нетравматическими кровоизлияниями диагностировали ВМГ различной локализации объемом от 1см3 до 18см3, но только у 2 из них отмечали поперечную дислокацию срединных структур от 3мм до 9мм, которая могла оказать влияние на исход заболевания. Аксиальную дислокацию не выявили. У 7 пациентов при первичном КТ обнаружили ВЖК максимальным общим объемом до 16см3 (1 пациент), у 3 из них отмечали расширение III и боковых желудочков (ВКК2=23-26%).

При КТ-ангиографии у 45 пациентов с нетравматическим САК обнаружили разрыв 43 аневризм (в 2 наблюдениях – множественные аневризмы ПСА-ПМА и ВСА, локализация неразорвавшихся аневризм в исследовании не учитывалась). В 2 наблюдениях источник кровоизлияния выявить не удалось. Размеры выявленных аневризм колебались от 2-3мм до 50мм, в 4 наблюдениях (9,3%) в просвете аневризм диагностировали пристеночные тромботические массы, контрастируемый просвет составил не менее 1/3 объема аневризматического мешка. Размеры большинства выявленных аневризм (75%) составляли 4-15мм (34 пациента), что соответствует данным отечественных и зарубежных исследований [25, 215] (рис.43).

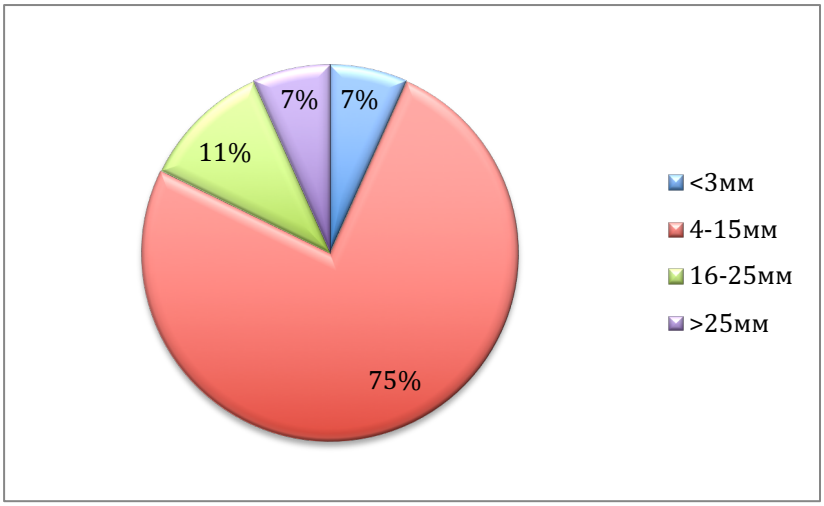

Рисунок 43. Распределение разорвавшихся аневризм у пациентов с нетравматическим САК по размерам (N=43)

В 3 наблюдениях диагностировали разрыв милиарной аневризмы (размером 2 - 3мм), у 7 пациентов источником кровоизлияния стал разрыв аневризмы размером более 15мм, в том числе в 3 случаях – разрыв гигантской аневризмы (более 25мм). Локализация разорвавшихся аневризм представлены в таблице 15.

Таблица 15. **Локализация разорвавшихся аневризм интракраниальных артерий у пациентов с нетравматическим САК (N=43)**

Локализация аневризм	Количество наблюдений
ВСА	14 (32,6%)
ПСА-ПМА	17 (39,5%)
СМА	10 (23,3%)
БА	2 (4,7%)
Всего	43

Примечания см. к табл.2

Анализ группы показывает, что в большинстве случаев источником нетравматического САК стал разрыв аневризм ПМА-ПСА либо ВСА размером 4-15мм.

Оценивая морфологические особенности разорвавшихся аневризм, у 40 пациентов (93%) обнаружили факторы высокого риска разрыва, включающие локализацию, размеры аневризмы (индекс аневризмы и артерии), наличие дивертикулов. У 3 пациентов выявлены блистерные аневризмы размером 2-3мм, с ровными стенками и широкой, плохо дифференцированной шейкой.

Задачами исследования у пациентов с разрывами интракраниальных аневризм были: оценка состояния церебральной перфузии в остром периоде разрыва и на фоне развивающегося ангиоспазма, а также определение влияния нарушений перфузии на исход заболевания и корреляция перфузионного дефицита с другими неблагоприятными факторами. Для реализации этих задач при поступлении пациентам проводили ТКДГ интракраниальных артерий, нативную КТ головного мозга, КТ-ангиографию интракраниальных артерий и КТ-перфузию головного мозга.

В послеоперационном периоде пациентам проводили ежедневный мониторинг ТКДГ для оценки динамики ангиоспазма (методику см. на стр. 60-61), а при повышении ЛСК и появлении либо нарастании нарушений сознания и очаговой симптоматики – КТ-ангиографию интракраниальных артерий и КТ-перфузию головного мозга (обычно на 5-12-е сутки после операции). Для более точной оценки нарушений перфузии при ангиоспазме необходимо было учитывать состояние периферического церебрального кровотока как в до-, так и в послеоперационном периоде, принимая во внимание факторы, влияющие на церебральную перфузию: тракционные повреждения головного мозга, артериальное давление, сердечный ритм. Объем ишемии оценивали по данным нативной КТ, неблагоприятным фактором считали развитие ишемических изменений объемом более 100см3, которые сопровождались синдромом поперечной и аксиальной дислокации.

По результатам исследования в подгруппе пациентов с нетравматическими внутричерепными кровоизлияниями определили 4 типа нарушений церебрального кровотока, каждый из которых имел свои особенности при КТ-перфузии.

5.2.1. Данные пациентов без нарушений перфузии головного мозга

У 6 пациентов, поступивших на 2-8-е сутки после разрыва аневризмы, признаки ангиоспазма и нарушения перфузии за время госпитализации не выявляли. У данных пациентов диагностировали разрыв аневризм ПМА-ПСА (2 наблюдения), ВСА (3 наблюдения), СМА (1 наблюдения). При нативной КТ у 50% пациентов внутричерепное кровоизлияние не выявили (Fisher 1), в 33,3% наблюдений обнаруживали базальное САК толщиной менее 1мм (Fisher 2). Размеры выявленных аневризм колебались от 3мм до 25мм, в большинстве случаев (83,3%) обнаруживали аневризмы размером от 4 до 15мм. В 66,7% у пациентов без нарушений перфузии при КТ-ангиографии диагностировали аномалии развития артериального круга большого мозга (переднюю и заднюю трифуркации ВСА, отсутствие задних соединительных артерий). Всем 6 пациентам проводили микрохирургическое клипирование выявленных аневризм.

По данным ТКДГ у 6 пациентов без нарушений перфузии ЛСК по средним мозговым артериям не превышала 110см/с и сохранялась в пределах нормы в послеоперационном периоде. Ишемические изменения головного в послеоперационном периоде не диагностировали, при КТ-перфузии средние показатели CBF составили 40-50мл/100г/мин, CBV 2-2,5мл/100г, MTT 3-4с. У 1 пациентки с аневризмой ВСА (Fisher 1) в послеоперационном периоде при КТ обнаружили неокклюзионную внутреннюю гидроцефалию. По итогам лечения все 6 пациентов выписаны без жалоб и неврологических нарушений (5 баллов ШИГ).

5.2.2. Данные пациентов с нарушениями перфузии до операции

У 11 пациентов, поступивших на 1 – 2 - е сутки после разрыва аневризмы, дефициты перфузии выявляли только в дооперационном периоде. При КТ-ангиографии до операции у данных пациентов практически с равной частотой выявляли аневризмы ПСА (4 наблюдения), СМА (4 наблюдения), ВСА (2 наблюдения) размерами от 3мм до 18мм. В 54,5% наблюдениях обнаруживали аневризмы размерами 5-7мм. У 3 пациентов диагностировали нетромбированные аневризмы максимальным размером 15-18мм. В 1 случаев источник кровоизлияния

не удалось обнаружить. Только у 4 пациентов (33,3%) при КТ-ангиографии диагностировали различные аномалии развития артериального круга большого мозга. Микрохирургическое клипирование выявленных аневризм проводили 9 пациентам, в 2 случаях – в сочетании с наложением ЭИКМА. 1 пациента с неясным источником кровоизлияния не оперировали. В 1 наблюдении в связи с тяжестью состояния пациента при повторном разрыве аневризмы операция была отложена.

При нативной КТ у большинства пациентов с дефицитами перфузии до операции (63,6%) диагностировали САК толщиной сгустков более 2мм (Fisher 3), у 3 пациентов – ВМГ максимальным объемом до 16см3 и минимальное ВЖК с признаками поперечной дислокации срединных структур от 3мм до 12мм (Fisher 4). В 2 наблюдениях у данных пациентов диагностировали постишемические глиозные изменения объемом до 2см^3 до 36см^3 в белом веществе и коре лобных и затылочных долей.

При КТ-ангиографии в дооперационном периоде у 3 из 11пациентов с дефицитами перфузии (25%) выявляли распространенный умеренный ангиоспазм несущей артерии и проксимальных сегментов СМА, в 1 случае – ВСА на стороне разрыва. Степень сужения интракраниальных артерий не превышала 50% в сравнении с противоположной стороной. Ангиоспазм у данных пациентов охватывал только центральные сегменты артерий, контрастирование периферических ветвей во всех случаях было удовлетворительным (рис.44).

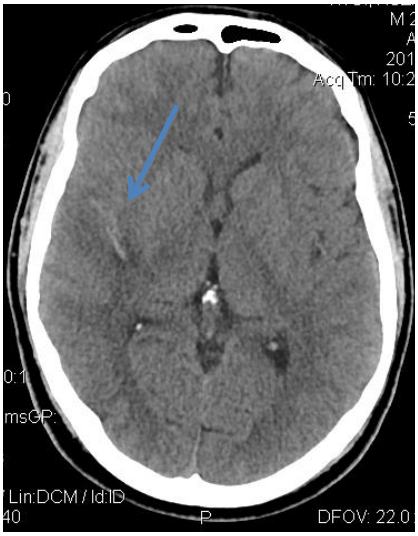

А.

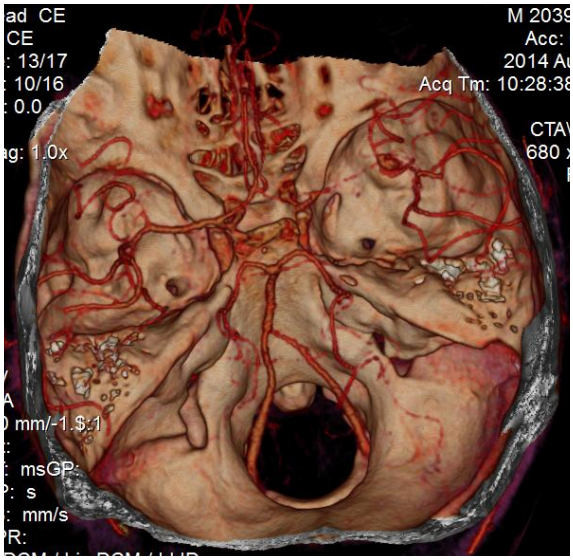

Б.

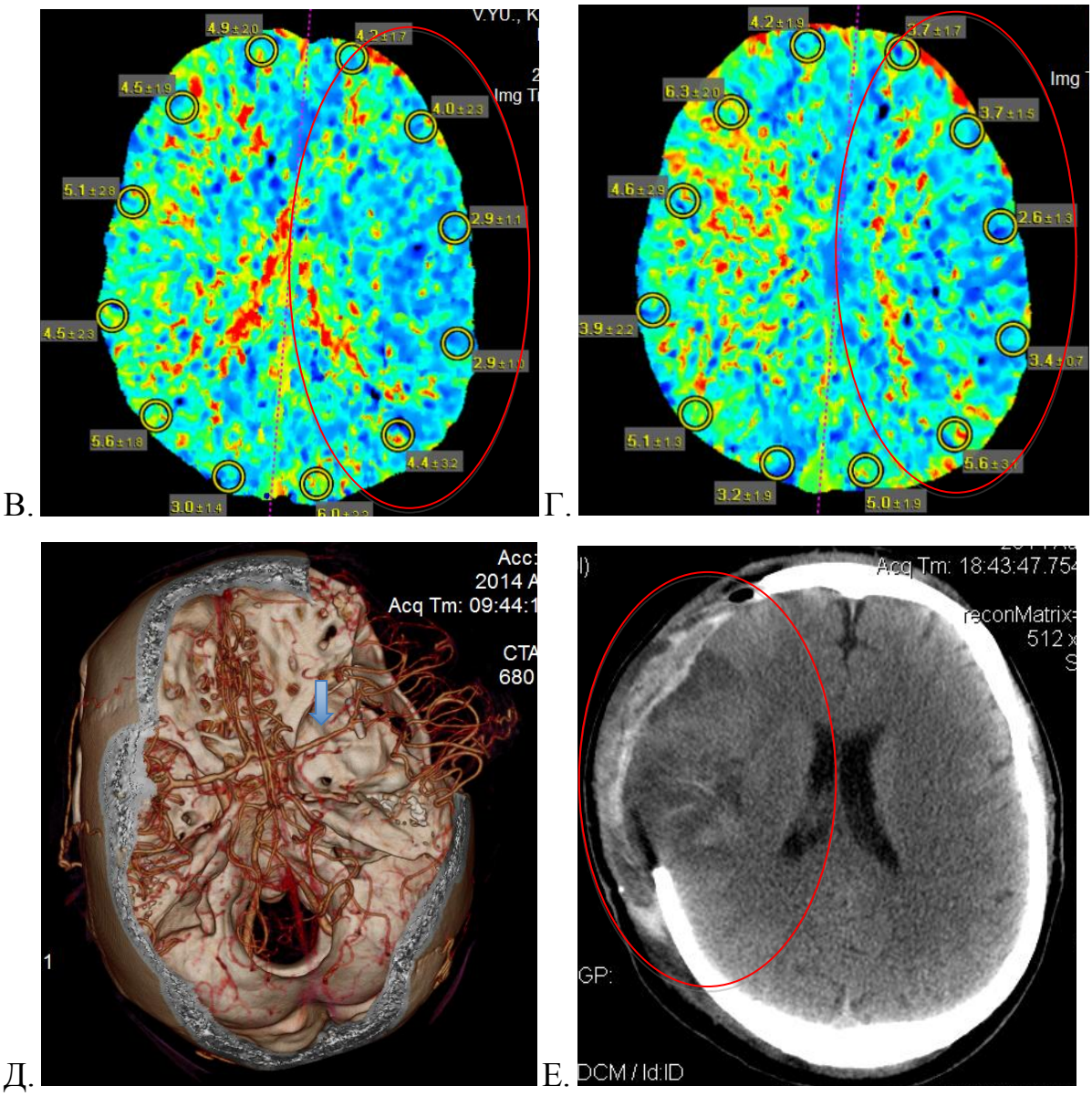

Рисунок 44. Данные исследования пациентки К., 33г. с разрывом аневризмы правой СМА, Fisher 3, операция на 8-е сутки после разрыва (клипирование и наложение ЭИКМА справа)

А-Г – исследование на 8-е сутки после разрыва. **А** – нативная КТ головного мозга, определяется высокоплотное содержимое в правой латеральной щели (стрелка); **Б** – КТ-ангиография интракраниальных артерий, определяется мешотчатая аневризма бифуркации правой СМА и локальный выраженный спазм М1 сегмента правой СМА, контрастирование периферических ветвей СМА равномерное; **В-Г** – КТ-перфузия: асимметричное снижение CBF в коре правого полушария до 18-28мл/100г/мин (на 58% в сравнении с противоположной стороной) при симметричном CBV (2,1-2,3мл/100г) и MTT до 7с (зона гипоперфузии обведена в овал);

Д-Е – исследование на 6-е сутки после операции, 14-е сутки после разрыва. **Д** –КТ-ангиография: просвет М1 сегмента правой СМА восстановлен, контрастирование периферических ветвей СМА удовлетворительное (короткая стрелка), периферический кровоток сохранен; **Е** – нативная КТ: ишемические изменения правой лобной и височной долей объемом до 54 см3 (обведена в овал)

В 8 наблюдениях до операции ЛСК по средним мозговым артериям не превышала 120см/с, но при КТ - перфузии в это время отмечали дефициты перфузии в коре больших полушарий на стороне разрыва, преимущественно в бассейне несущей артерии и на «границе водораздела»: в височно-теменной и лобно-теменной области. Средние значения CBF составили 22-30мл/100г/мин, CBV 1,6-2мл/100г, MTT 4-5с. В послеоперационном периоде у большинства пациентов с дооперационными нарушениями перфузии (87,5%) наблюдали нарастание ангиоспазма по данным ТКДГ (рис.45). ЛСК по средним мозговым артериям у этих пациентов в послеоперационном периоде достигала 223-250см/с, индекс Линденгаарда 3-4. Однако, максимальный объем ишемических изменений у данных пациентов не превышал 17-20см^3 и не сопровождался нарастанием дислокационного синдрома.

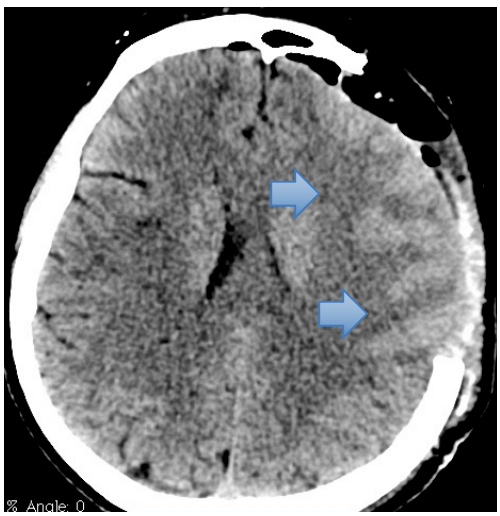

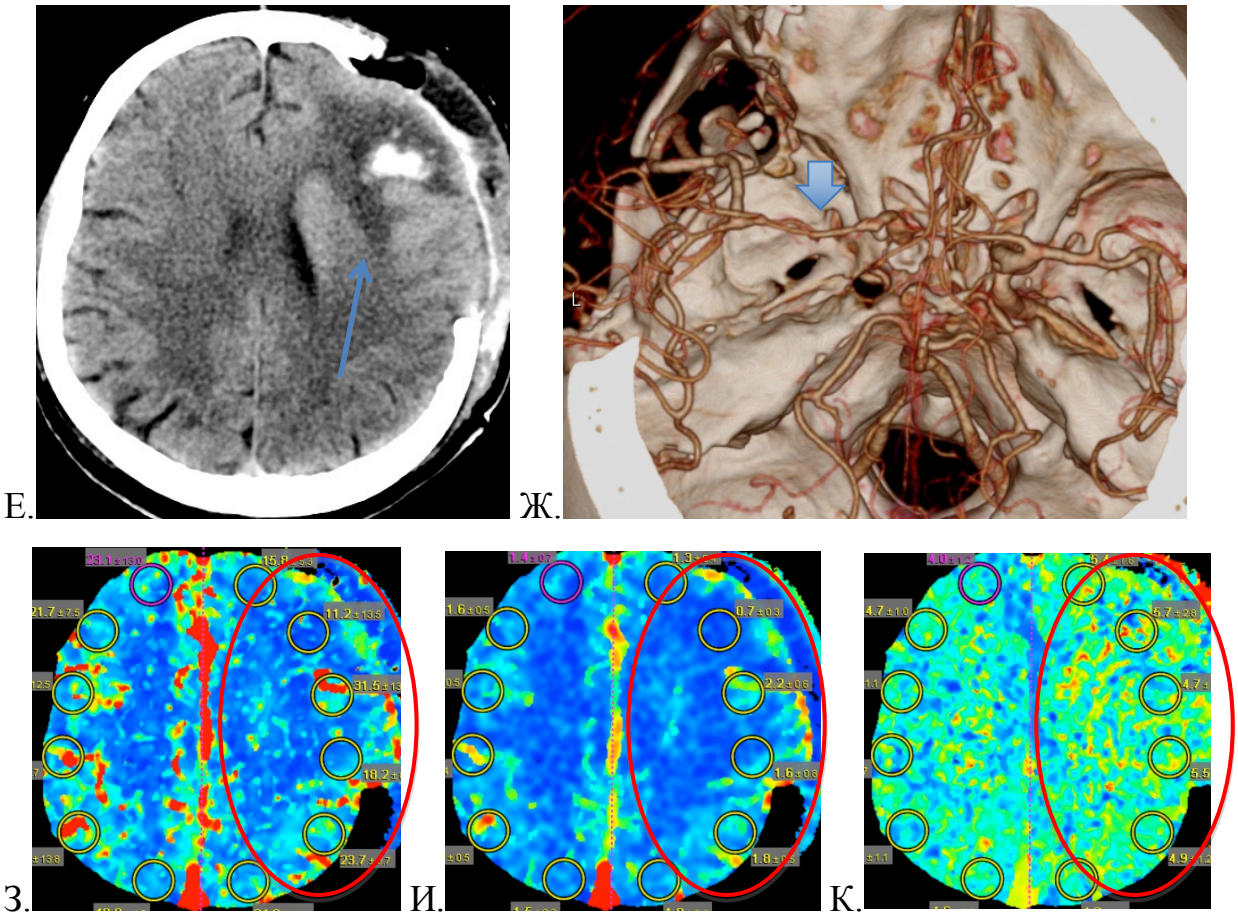

Рисунок 45. Данные исследования пациентки Б., 63г. с разрывом аневризмы левой ВСА, Fisher 2, операция на 3-е сутки после разрыва (клипирование и наложение ЭИКМА слева).
А-Д – исследование на 2-е сутки после операции. **А** – нативная КТ головного мозга, определяются признаки отека левого полушария (короткие стрелки); **Б** – КТ-ангиография – анастомоз функционирует, контрастирование левой СМА удовлетворительное (стрелка); **В-Д** – КТ-перфузия: асимметричное снижение CBF в коре левого полушария до 18мл/100г/мин (на 25% в сравнении с противоположной стороной) при симметричном CBV (1,7-1,9мл/100г) и MTT до 7с (зона гипоперфузии обведена в овал);
Е-К – исследование на 7-е сутки после операции. **Е** – КТ головного мозга, ишемические изменения левой лобной доли с геморрагическим пропитыванием объемом до 17см3 (стрелка) на фоне отека левого полушария; **Ж** – КТ-ангиография: умеренный спазм М1 сегмента левой СМА (короткая стрелка), периферический кровоток сохранен; **З-К** – КТ-перфузия: улучшение показателей перфузии в левой височной и теменной долях (CBF до 23-31мл/100г/мин, CBV увеличена до 1,9-2,2мл/100г, MTT до 4-5с) (зона гипоперфузии обведена в овал)

10 пациентов из 11 с дооперационными нарушениями перфузии выписаны без жалоб и неврологических нарушений (5 баллов по шкале исходов Глазго). 1 пациент с повторным разрывом аневризмы ПСА умер на 56-е сутки после разрыва.

5.2.3. Данные пациентов с нарушениями перфузии в послеоперационном периоде

У 7 пациентов (3 мужчин, 4 женщин) в возрасте от 43 до 74 лет (средний возраст 59,2лет), поступивших в лечебное учреждение на 3-6-е сутки после разрыва аневризмы, нарушения перфузии отмечали только в послеоперационном периоде. При КТ-ангиографии у пациентов диагностировали разрывы аневризм ПСА (3 наблюдения), ВСА (3 наблюдения) и базиллярной артерии (1 наблюдение) размерами от 5мм до 22мм (57,1% аневризм размерами от 6 до 9мм). Аномалии развития артериального круга (в том числе незамкнутый артериальный круг) выявили у 4 пациентов из 7 (57,1%).

При нативной КТ перед операцией у пациентов с послеоперационными дефицитами перфузии выявляли практически все виды внутричерепных кровоизлияний: в равном соотношении Fisher 2 и Fisher 3 (по 28,5%), в 42,9% наблюдений - Fisher 4, с формированием ВМГ максимальным объемом до 18см^3, а также минимальное ВЖК. Перед операцией только у одного пациента с разрывом аневризмы ВСА при КТ выявили косвенные признаки отека головного мозга: сглаженность контуров извилин, нарушение дифференциации коры и белого вещества, сужение субарахноидальных пространств.

Микрохирургическое клипирование аневризм проводили 5 пациентам, эмболизацию – 2 пациентам с аневризмами базиллярной и внутренней сонной артерий. В 1 случае операцию производили после повторного разрыва аневризмы.

При первичной КТ-ангиографии у пациентов с послеоперационными нарушениями перфузии спазм интракраниальных артерий не обнаружили, но по данным ТКДГ у 2 пациентов с кровоизлияниями Fisher 3 и 4 ЛСК по средним мозговым артериям уже до операции составила 160 и 170см/с, индекс Линденгаарда 2.1 и 4.5 соответственно. Дефициты перфузии до операции также не были обнаружены.

В послеоперационном периоде у 5 из 7 пациентов (71,4%) диагностировали повышение ЛСК по средним мозговым артериям с 1-3-х суток после операции. В 2 наблюдениях повышение ЛСК носило волнообразный характер с пиковыми

значениями до 340см/с и 375см/с, индекс Линденгаарда составил 5-8. В 3 наблюдениях рост ЛСК был постепенным с достижением максимальных значений до 220-350см/с, индекс Линденгаарда 3-4.

Повышение ЛСК в первые 3 суток после операции сопровождалось развитием дефицита перфузии и впоследствии – ишемических изменений головного мозга. Дефициты перфузии обнаруживали в бассейне СМА и ВСА на стороне разрыва, со снижением CBF до 16-23мл/100г/мин, CBV 1,6-2,1см/100г, MTT до 6-7с. Во всех 5 наблюдениях в среднем через 48ч после проведения КТ-перфузии у пациентов диагностировали развитие ишемических изменений объемом от 66см3 до 243см3, с поперечной дислокацией срединных структур до 6-7мм. 3 наблюдения из 5 завершились летальным исходом, в 1 случае пациент выписан с глубоким парапарезом (3 балла по ШИГ). Только в 1 случае на фоне проводимого лечения объем ишемии стабилизировался (до 34см3), пациент выписан без неврологического дефицита (5 баллов по ШИГ).

Допплерографические данные пациентов с послеоперационными дефицитами перфузии не во всех случаях коррелировали с данными КТ-ангиографии и КТ-перфузии. У пациентки с разрывом аневризмы ВСА размером 22мм в до- и послеоперационном периоде максимальная ЛСК составила 108см/с (в пределах нормы). Несмотря на отсутствие признаков спазма по ТКДГ при КТ-ангиографии выявили сужение просвета СМА вплоть до М2 ветвей и гипоперфузию коры и белого вещества левый лобной, височной и теменной долей со снижением CBF до 14мл/100г/мин, CBV 0.5см/100г (характерно для необратимых изменений), MTT до 7с. Через 3 суток после КТ-перфузии у пациентки по данным КТ диагностировали ишемию левого полушария объемом более 300см3 с поперечной и аксиальной дислокацией, что привело на 74-е сутки госпитализации к неблагоприятному исходу (ШИГ 1б) (рис.46).

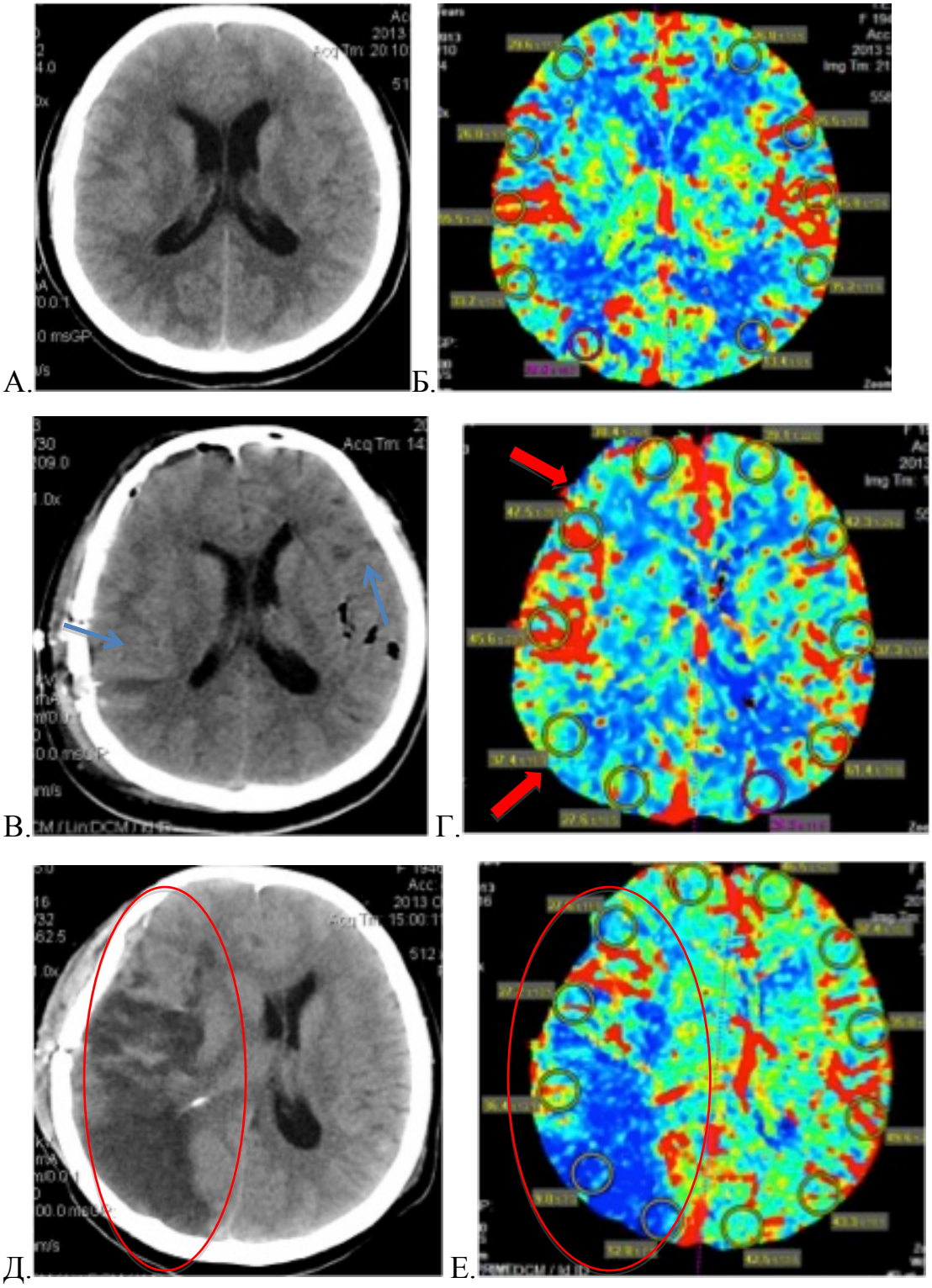

Рисунок 46. Данные исследования пациентки П., 40лет. с разрывом аневризмы правой ВСА, Fisher 4, исход ШИГ 1б

А-Б – КТ при поступлении, убедительные данные за спазм по ТКДГ не получены. **А** – при нативной КТ определяется сглаженность дифференциации коры и белого вещества с обеих сторон, сглаженность борозд, единичные с высокоплотным содержимым (признаки отека мозга и конвекситального САК); **Б** – при КТ-перфузии отмечается увеличение МТТ до 5-6с в правой лобной и височной долях;

В-Г – КТ на 3-е сутки после операции, ЛСК по СМА до 270см/с. **В** – при нативной КТ сохраняются признаки отека головного мозга, на границе правой височной и затылочной долей

(стрелка) и в левой лобной доле (стрелка) начальные признаки ишемических изменений; **Г** – при КТ-перфузии определяется снижение CBF в правой лобной и височной долях на 27-30% в сравнении с противоположной стороной (до 29мл/100г/мин в правой лобной доле), CBV снижен на 20-22% (до 1,5-1,7мл/100г), MTT увеличен до 5-6с справа (красные стрелки);
Д-Е – исследование на 10-е сутки после операции, ЛСК по СМА 200см/с. **Д** – при нативной КТ определяются массивные ишемические изменения правой лобной, височной и затылочной долей общим объемом до 260см3 (обведены в овал), с признаками поперечной дислокации срединных структур; **Е** – при КТ-перфузии снижение CBF правой височной и затылочной долей до 11-19мл/100г/мин, CBV до 0,7-1,1мл/100г, MTT до 7-8с (гипоперфузия обведена в овал).

Неблагоприятные исходы отмечали у 5 из 7 пациентов с дефицитами перфузии в послеоперационном периоде, в том числе ШИГ 1б – у 4 пациентов. 2 пациентов выписаны без неврологического дефицита (ШИГ 5б).

5.2.4. Данные пациентов с нарушениями перфузии в до- и послеоперационном периоде

Нарушения перфузии до и после операции зафиксировали у 21 пациента с нетравматическими внутричерепными кровоизлияниями (12 мужчин, 9 женщин) в возрасте от 31 до 67 лет (средний возраст 48,6лет), поступившего в лечебное учреждение в среднем на 2-5-е сутки после разрыва аневризмы (66,7%).

С учетом времени поступления и данных предыдущих исследований, распространенность и выраженность нетравматического кровоизлияния оценивали как Fisher 2 в 4,8% наблюдений, Fisher 3 – в 23,8%, Fisher 4 – в 66,7% наблюдений (максимальный объем ВМГ 36см3). В 1 наблюдении у пациента с разрывом гигантской частично тромбированной аневризмы оценить выраженность кровоизлияния было затруднительно в связи с поступлением на 8-е сутки после разрыва.

При КТ-ангиографии у пациентов диагностировали разрывы аневризм ПСА (9 наблюдений), ВСА (5 наблюдений) СМА (6 наблюдений) и БА (1 наблюдение) размерами от 3мм до 50мм. В большинстве случаев визуализировали аневризмы размерами 4-15мм (80,9%). У 3 пациентов (14,3%) диагностировали аневризмы размером более 15мм (из них двое – с разрывом частично тромбированных

гигантских аневризм). Аномалии развития артериального круга (в том числе незамкнутый артериальный круг) выявили у 9 пациентов (42,3%).

По данным нативной КТ еще до операции у 2 пациентов с разрывом гигантских аневризм диагностировали КТ-признаки отека паренхимы мозга на уровне купола аневризмы (в лобной и височной долях со стороны аневризмы), сопровождавшегося дефицитом перфузии в бассейне несущей артерии (рис.47). У 4 пациентов с разрывом аневризм размером менее 25мм при поступлении по данным КТ на стороне разрыва определяли косвенные признаки отека головного мозга. В остальных наблюдениях в дооперационном периоде структурные изменения головного мозга при нативной КТ не выявляли.

А.

Б. 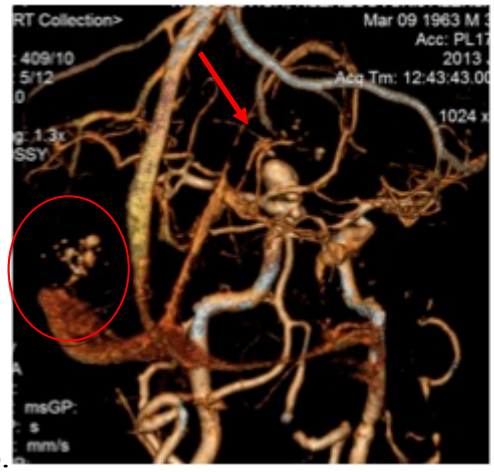

В. 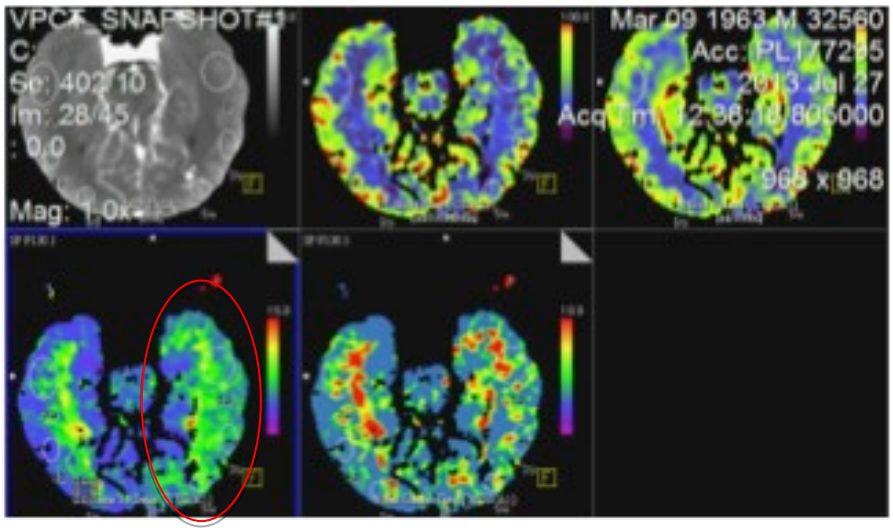

Г. 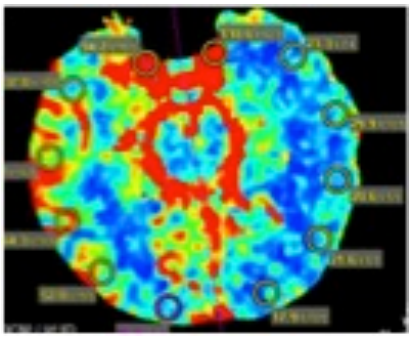 Д. 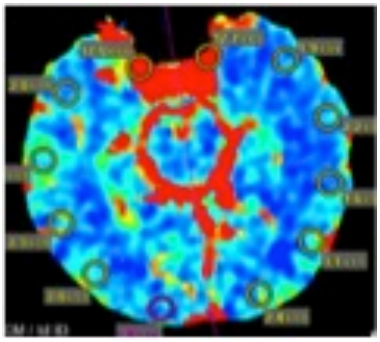 Е. 

Ж. З. 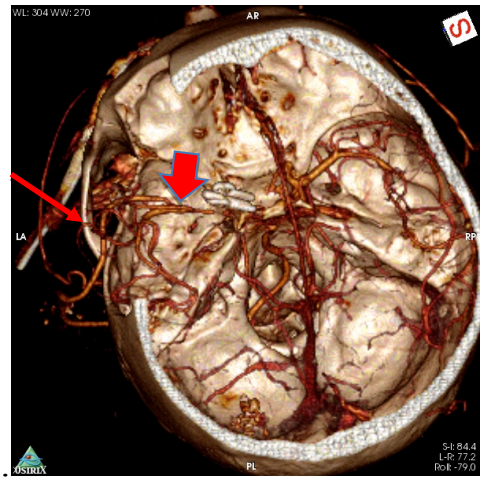

И. 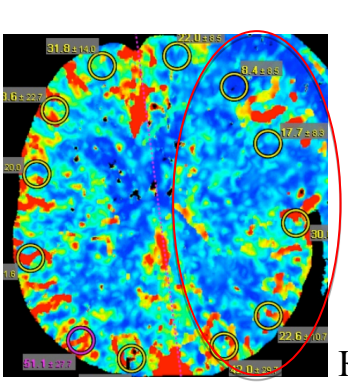 К. 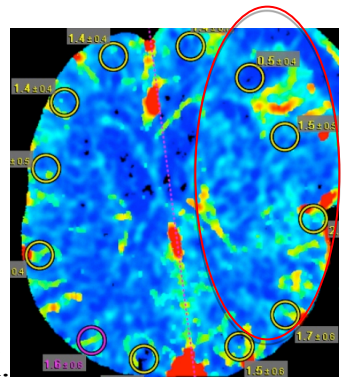 Л. 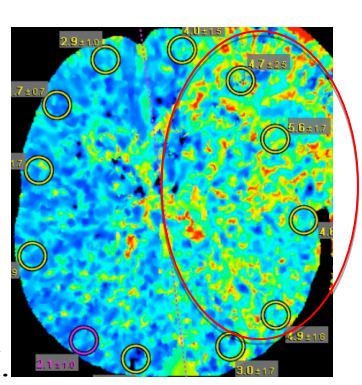

М. Н. 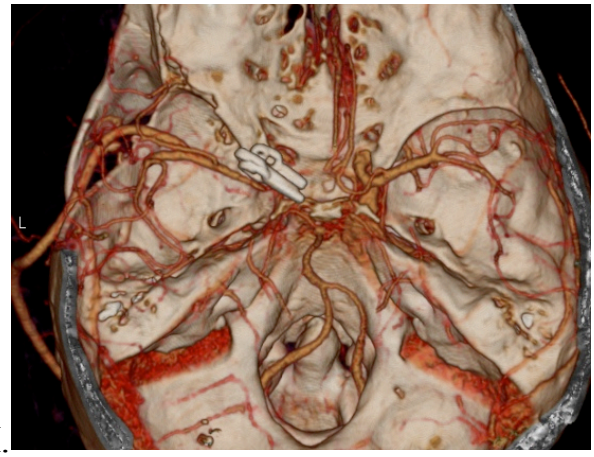

О. 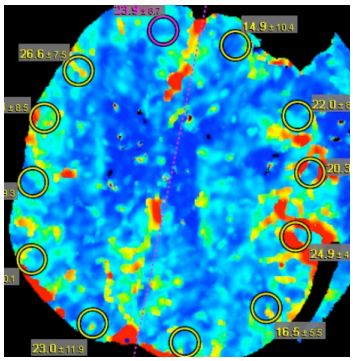 П. 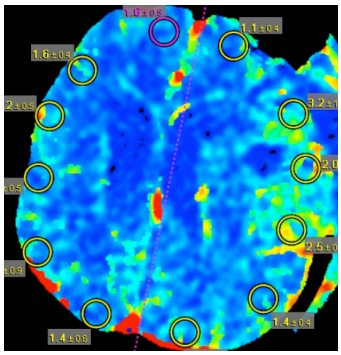 Р. 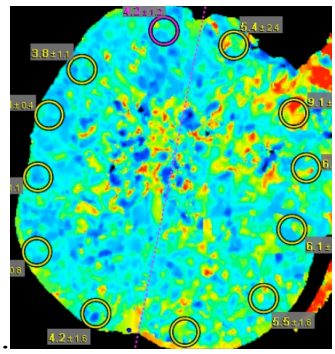

Рисунок 47. Данные исследования пациента К., 51г. с разрывом аневризмы левой ВСА, Fisher 2, исход ШИГ 3б. (**А-В** - исследование на КТ-сканере Definition Flash (Siemens), **Г-Р** – исследование на КТ-сканере Aquillion Prime (Toshiba))

А-В – исследование за 6 мес. до разрыва. **А** – КТ головного мозга, парасагиттально в лобной области слева определяется объемное образование диаметром до 40мм с частично кальцинированной стенкой (короткая стрелка); **Б** – при КТ-ангиографии визуализируется частично тромбированная гигантская аневризма офтальмического и коммуникантного сегментов левой ВСА размером до 50мм (красная стрелка). В левой затылочной доле эмболизированная АВМ без признаков контрастирования (обведена в овал); **В** – при КТ-перфузии определяется снижение CBF в коре левой височной и затылочной долей на 42% в сравнении с противоположной стороной (до 40мл/100г/мин), MTT до 6с (зона гипоперфузии обведена в овал);

Г-Е – КТ-перфузия при поступлении, на фоне конвекситального САК Fisher 2, ЛСК по СМА 94-98см/с: сохраняется гипоперфузия левой височной и затылочной долей со снижением CBF на 47% (до 23-29мл/100г/мин), CBV симметрична (2-3мл/100г), MTT до 9с слева;

Ж-Л – исследование на 14-е сутки после операции, ЛСК по СМА до 160-180см/с. **Ж** – при нативной КТ определяются ишемические изменения левой лобной и височной долей с геморрагическим пропитыванием объемом до 165см3 (стрелка) с признаками дислокации поперечных структур; **З** – КТ-ангиография демонстрирует выраженный (сужение сосуда более 75%) распространенный спазм левой СМА, ПМА (короткая красная стрелка), охватывающий в том числе М2 ветви левой СМА, состояние после ЭИКМА слева (анастомоз указан красной стрелкой); **И-Л** – при КТ-перфузии дефицит перфузии всего левого полушария (объемом больше видимой при КТ ишемии), со снижением CBF слева до 20мл/100г/мин, CBV 1,3мл/100г (косвенные признаки истощения коллатерального кровотока), MTT 6-7с (зона гипоперфузии обведена в овал);

М-Р – исследование на 27-е сутки после операции, ЛСК по левой СМА 70см/с.

М – при нативной КТ увеличение объема ишемии левой лобной и височной долей с геморрагическим пропитыванием до 185см3 (стрелки); **Н** – при КТ-ангиографии обратное развитие спазма с удовлетворительным контрастированием периферических ветвей левой СМА и анастомоза; **О-Р** – при КТ-перфузии «выравнивание» показателей CBF за счет увеличения слева до 25-30мл/100г/мин, CBV до 1,6-2мл/100г, MTT слева до 5-6с.

20 пациентам с нарушениями перфузии до и после операции (95,2%) проводили микрохирургическое клипирование разорвавшейся аневризмы, в 10 случаях – в сочетании с наложением экстра-интракраниального микроанастомоза

между поверхностной височной артерией и корковой ветвью соответствующей СМА. У 1 пациента в связи с тяжестью состояния при повторном разрыве на 15-е сутки операция была отложена.

При КТ-ангиографии еще при поступлении в 11 наблюдениях из 21 диагностировали спазм интракраниальных артерий (52,4%). Как правило, ангиографический спазм охватывал коммуникантный сегмент ВСА, М1 сегмент СМА со стороны разрыва, а при разрыве аневризмы ПМА-ПСА – один либо оба А1 сегмента ПМА. Сужение просвета артерий во всех наблюдениях составляло 50-75%, что соответствовало умеренному спазму согласно данным литературы [12]. Контрастирование периферических ветвей интракраниальных артерий при первичном исследовании было сохранено.

У всех пациентов уже при первичном исследовании до операции диагностировали гипоперфузию в бассейне несущей артерии на стороне разрыва либо с распространением на смежные бассейны (в 10 наблюдениях – без признаков ангиоспазма по данным КТ-ангиографии). Распределение локализации нарушений перфузии и минимальные значения CBF представлены в таблице 16.

Таблица 16. **Локализация и глубина гипоперфузии при первичном исследовании у пациентов с дефицитами в до и после операции (N=21)**

Локализация аневризмы	**Локализация зоны нарушения перфузии**	**Минимальные значения CBF, мл/100г/мин**	**Минимальные значения CBV, мл/100г**	**Максимальные значения MTT, с**
ВСА	полушарие либо лобная и височная доли	22-28	2,2-2,7	4-7
ПСА-ПМА	лобная доля, в 50%	20-30	1-1,7	6-9

	случаев с 2 сторон			
СМА	полушарие со стороны разрыва	28-32	2-3	4-6
БА	затылочная доля со стороны разрыва	23	2	6

Примечания. см. табл.2

Анализируя данные, можно сделать вывод о том, что объем и распространенность гипоперфузии на фоне ангиоспазма в дооперационном периоде соответствовал локализации аневризмы. Наибольшую распространенность дефицита перфузии отмечали у пациентов с разрывом аневризм ВСА и СМА (вплоть до асимметричной полушарной гипоперфузии), причем нарушения кровотока наблюдали в основном в коре полушария, в меньшей степени – в белом веществе. Напротив, глубина дефицита перфузии была связана с развитием коллатерального кровотока, наименее состоятельного в бассейне ПМА-ПСА, особенно в сочетании с незамкнутым артериальным кругом. Даже небольшой объем гипоперфузии лобных долей у пациентов с разрывом аневризм ПМА-ПСА сопровождался не только более резким снижением CBF (до 20мл/100г/мин), но и снижением CBV, что свидетельствовало об истощении коллатерального кровотока. Наибольшие значения MTT (6-9с) также наблюдали при разрывах аневризм ПМА-ПСА. Аналогичный вывод был сделан при сопоставлении данных ТКДГ и КТ у пациентов с нетравматическим САК (см. раздел 5.1, стр.128).

В послеоперационном периоде у всех пациентов по данным ТКДГ диагностировали нарастание признаков ангиоспазма. Повышение ЛСК по средним мозговым артериям (как правило, со стороны разрыва) у большинства пациентов

(57,2%) определяли на 3-5-е сутки после операции, в 33,3% наблюдений – на 1-2-е сутки после операции. У 5 пациентов (23,8%) нарастание ЛСК происходило волнообразно, с пиковыми показателями 240-300см/с, индекс Линденгаарда 4-5. В остальных наблюдениях отмечали постепенное стойкое нарастание ЛСК. Допплерографическая картина спазма не всегда соответствовала частоте развития ишемических изменений. Так, у 47,6% пациентов максимальная ЛСК за время госпитализации достигала 200-300см/с, в 7 случаях из них с развитием полушарной ишемии и исходом заболевания ШИГ 1. В то же время, у 3 пациентов (14.3%) ЛСК 130-140см/с также сопровождалась развитием ишемии по данным КТ более 100см3, в 2 наблюдениях с неблагоприятным исходом (ШИГ 1б).

Если при дооперационной КТ-ангиографии церебральный ангиоспазм распространялся только на центральные сегменты интракраниальных артерий, то в послеоперационном периоде у 7 из 21 пациента развился спазм периферических артериальных ветвей. Для периферического ангиоспазма было характерно резкое сужение просвета миллиметровых и субмиллиметровых М2-М3 ветвей СМА на стороне разрыва, от нитевидного четкообразного просвета до полного отсутствия контрастирования (рис.48). Во всех 7 случаях при периферическом спазме по данным ТКДГ фиксировали увеличение ЛСК до 180-200см/с.

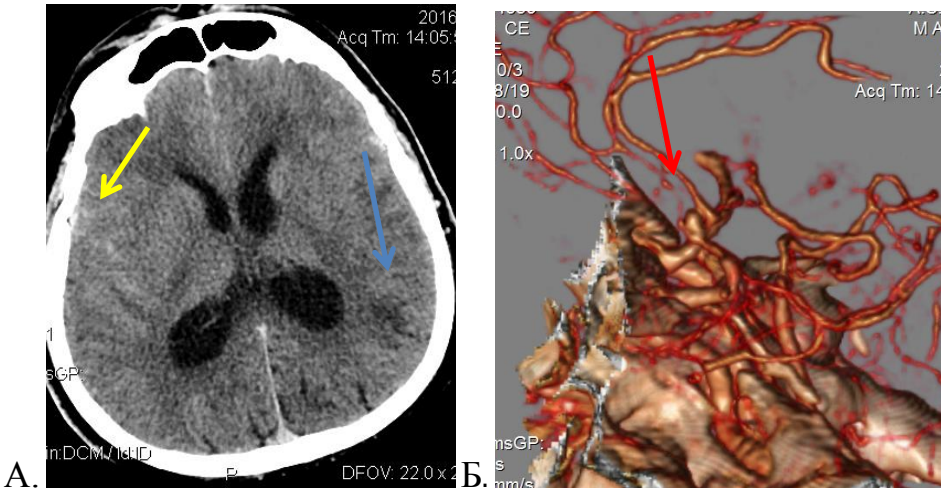

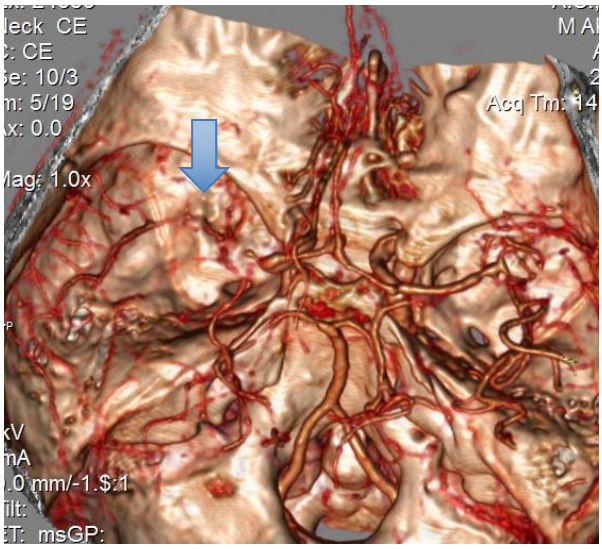

В.

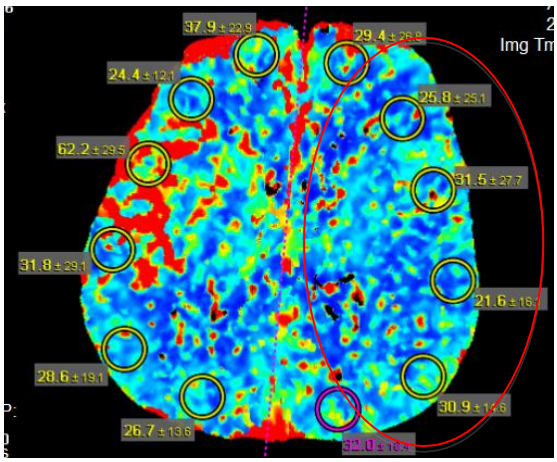

Г.

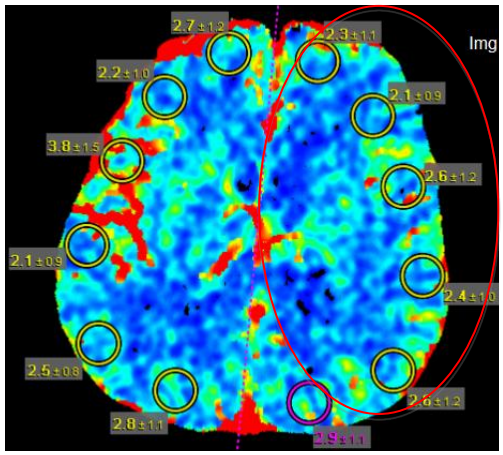

Д.

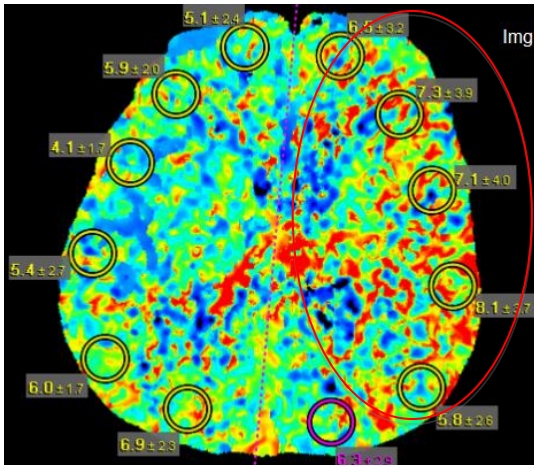

Е.

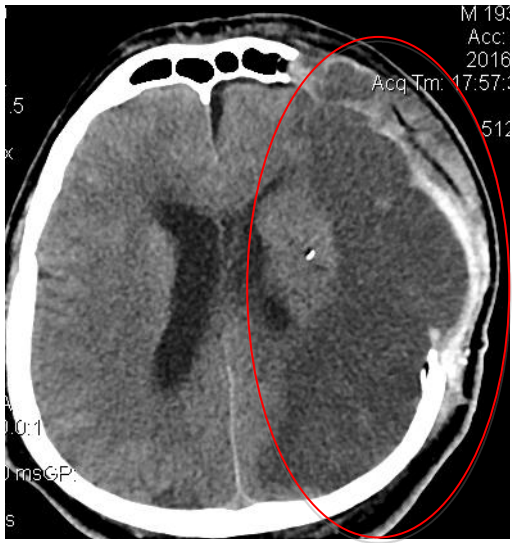

Ж.

Рисунок 48. Данные исследования пациента Б., 47лет, с разрывом аневризмы ПМА-ПСА слева, Fisher 3, исход ШИГ 1

А-В – исследование до операции, 8-е сутки после разрыва. **А** – КТ головного мозга, в конвекситальных бороздах высокоплотное содержимое (желтая стрелка), в левой височно-затылочной области очаг ишемии пониженной плотности (синяя стрелка); **Б-В** – КТ-ангиография интракраниальных артерий, визуализируется мешотчатая аневризма ПМА-ПСА слева (красная стрелка) и спазм М1-М3 сегментов левой СМА, Р1 сегмента левой ЗМА (короткая стрелка);

Г-Е – КТ-перфузия до операции (8-е сутки после разрыва): определяется снижение CBF в коре левого полушария (преимущественно в бассейне СМА) до 21-31мл/100г/мин (на 50% в сравнении с правым полушарием), снижение CBV до 2,1-2,6мл/100г (на 19% в сравнении с правым полушарием), увеличение МТТ до 7-8с (гипоперфузия обведена в овал);
Ж – 5-е сутки после операции, 14-е сутки после разрыва аневризмы. При нативной КТ определяются массивные ишемические изменения левого полушария объемом более 200см3 (обведены в овал), соответствующие объему ранее выявленной гипоперфузии

Развитие периферического типа церебрального ангиоспазма не коррелировало ни с локализацией аневризмы, ни с типом кровоизлияния по Fisher либо видом и сроками хирургического вмешательства. Во всех наблюдениях выявлена достоверная корреляция между периферическим спазмом и массивной ишемией мозга (R=0,670059 при p <0,05000, N=7). График показывает, что при спазме центральных сегментов артерий средний объем ишемических изменений не превышает 90см3. Развитие периферического спазма приводит к ишемии средним объемом более 200см3 (рис.49).

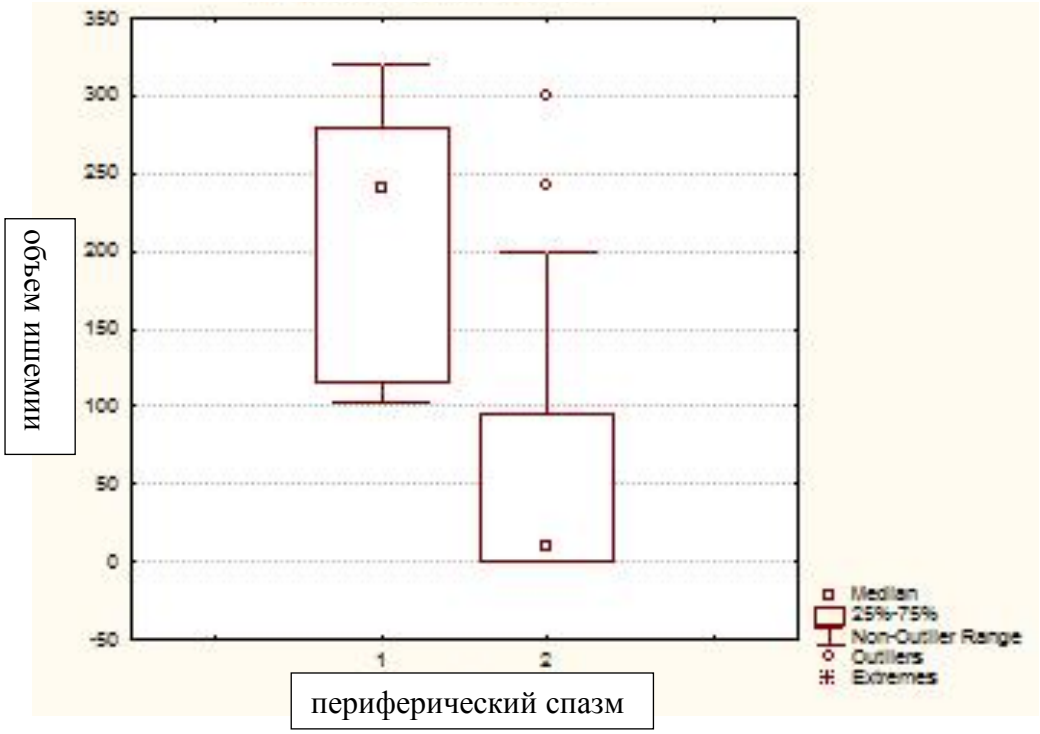

Рисунок 49. Зависимость объема ишемических изменений от развития периферического церебрального ангиоспазма.
По оси абсцисс указан тип ангиоспазма: 1 - периферический спазм, 2 - спазм центральных сегментов интракраниальных артерий. По оси ординат - объем ишемических изменений головного мозга (см3)

Развитие ишемии вследствие периферического церебрального ангиоспазма сопровождалось дислокационным синдромом и приводило к неблагоприятному исходу (ШИГ 1) независимо от методов лечения (рис.50).

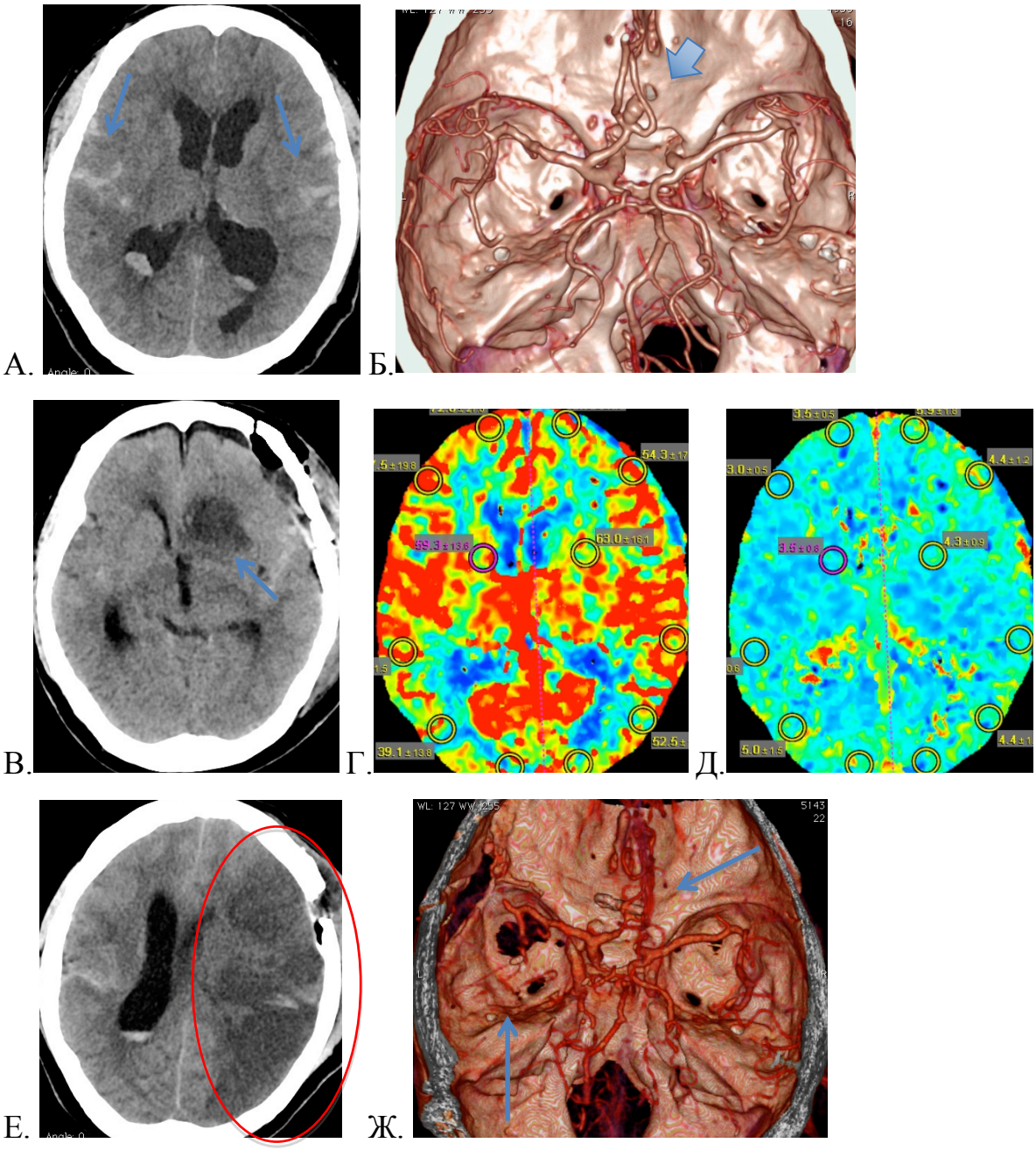

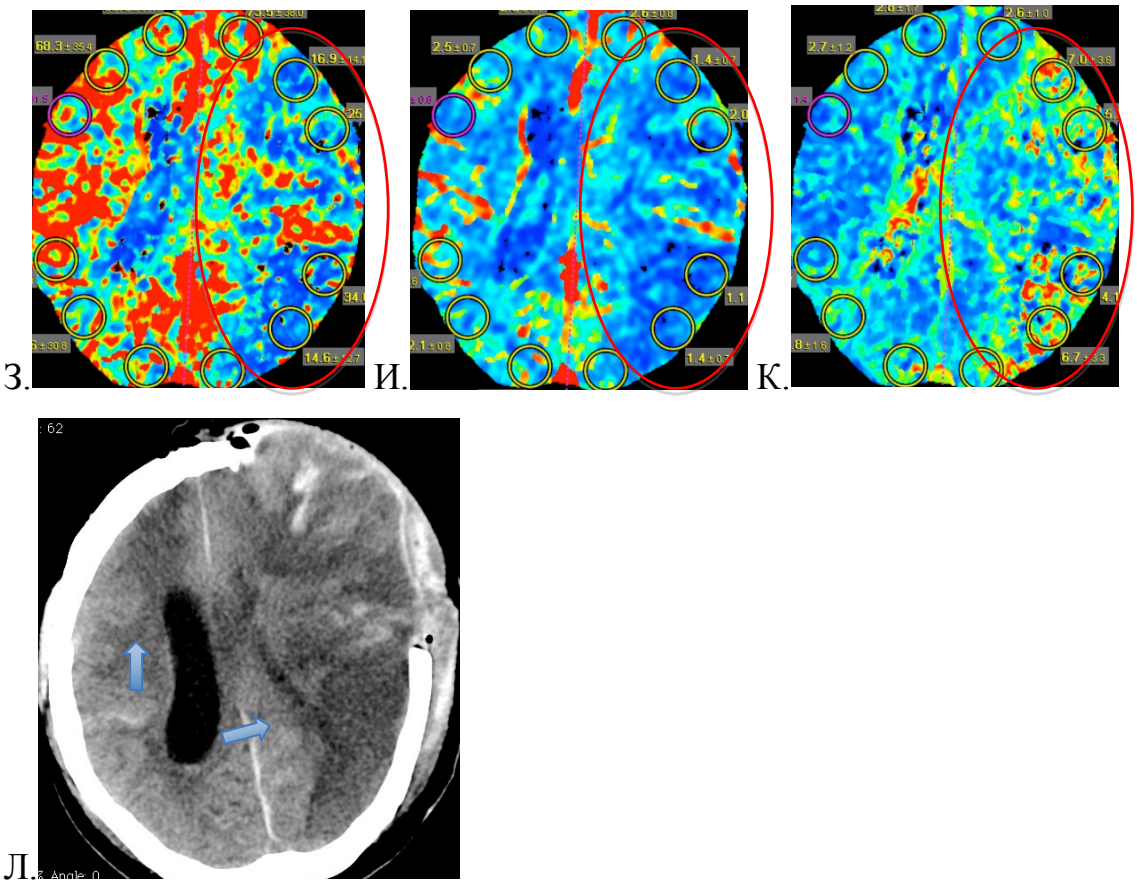

Рисунок 50. Данные исследования пациентки С., 67 лет, с разрывом аневризмы ПМА-ПСА слева, Fisher 4, исход ШИГ 1б

А-Б – исследование при поступлении (3-е сутки после разрыва, без признаков спазма по ТКДГ). **А** – при нативной КТ конвекситальное САК (стрелки) и минимальное ВЖК; **Б** – при КТ-ангиографии аневризма ПМА-ПСА слева (короткая стрелка), передняя трифуркация левой ВСА; **В-Д** – исследование на 3-е сутки после операции, ЛСК по СМА 160см/с: **В** – при нативной КТ ишемические изменения левой лобной доли 12см3 (стрелка); **Г-Д** – при КТ-перфузии отмечается снижение CBF в белом веществе левой лобной и височной долей на 30% в сравнении с противоположной стороной, в коре левой лобной доли – до 14мл/100г/мин, CBV симметрично до 1,6-1,7мл/100г, MTT слева в лобной и височной долях повышена до 7с;

Е-К – исследование на 7-е сутки после операции, ЛСК по СМА до 218см/с: **Е** – при нативной КТ ишемические изменения левого полушария объемом до 245см3 (обведены в овал), с признаками поперечной дислокации срединных структур;

Ж – при КТ-ангиографии диагностируется распространенный выраженный периферический спазм М2-М3 ветвей левой СМА (стрелка) и умеренный спазм обеих ПМА (стрелка); **З-К** – при КТ-перфузии глубокий дефицит коры и белого вещества левого полушария со снижением CBF 14-17мл/100г/мин, CBV до 1,1-1,2мл/100г (признаки истощения коллатерального кровотока), MTT слева до 9с (гипоперфузия обведена в овал);

Л – КТ на 10-е сутки после операции: массивные ишемические изменения левого полушария с геморрагическим пропитыванием, ишемические изменения лобной доли справа (стрелки), признаки поперечной и аксиальной дислокации.

Показаниями к КТ - перфузии в послеоперационном периоде было повышение ЛСК по средней мозговой артерии при повторной ТКДГ в течение 12-48ч либо ухудшение состояния пациента на фоне проводимого лечения. В 5 наблюдениях из 21 (23,8%) данные КТ-перфузии оказались малоинформативными из-за нарушений сердечной деятельности и низкого АД. В 16 наблюдениях при повторной КТ-перфузии анализировали динамику ранее выявленного дефицита. Во всех наблюдениях на фоне нарастания явлений ангиоспазма отмечали снижение CBF до уровня, соответствующего гипоксии и ишемии мозга (менее 20мл/100г/мин), снижение CBV до 1,1мл/100г, а также повышение MTT более 6с. Сравнение распространенности и глубины дефицита перфузии в динамике представлено в таблице 17.

Таблица 17. Динамика нарушений перфузии в бассейне несущей артерии у пациентов с дефицитами перфузии до и после операции

Локализация аневризмы		**Средние значения CBF, мл/100г/мин**	**Средние значения CBV, мл/100г**	**Средние значения MTT, с**
ВСА	До операции	22-28	2,2-2,7	4-7
	После операции	12-24	1,8-3,5	6-11
ПСА-ПМА	До операции	20-30	1-1,7	6-9
	После операции	16-33	1,1-2,5	4-7
СМА	До операции	28-32	2-3	4-6
	После операции	17-22	1,1-1,7	6-7

Примечания см. табл.2

Интересно отметить, что степень снижения CBF в бассейне несущей артерии на фоне прогрессирования спазма в послеоперационном периоде также зависела от локализации аневризмы. Наиболее значимое снижение CBF по мере нарастания ЛСК отмечали у пациентов с разрывами аневризм ВСА (на 45%) и СМА (на 39%). У пациентов с аневризмами ПМА-ПСА снижение CBF на фоне прогрессирования спазма не превышало 20%. У всех пациентов с нарушениями перфузии в до и после операции отмечали прогрессирующее снижение не только CBF (в отдельных случаях на 55-61%), но и CBV до минимальных значений, что соответствовало быстрому истощению резерва коллатерального кровотока. Стойкое снижение CBV менее 1,1мл/100г оказалось связано с неблагоприятными исходами у пациентов (рис.51).

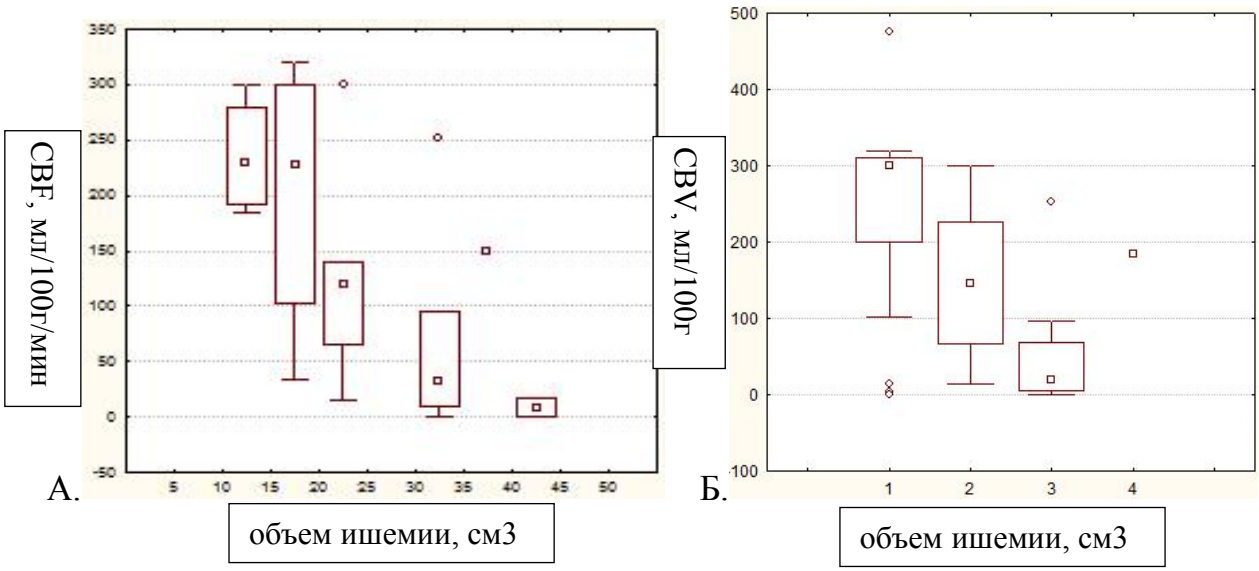

Рисунок 51. Зависимость объема ишемических изменений от значений CBF (**А**) и CBV (**Б**). По оси абсцисс указаны значения CBF (**А**, мл/100г/мин) и CBV (**Б**, мл/100г), по оси ординат - объем ишемических изменений (см3)

Обращала на себя внимание семиотика нарушений перфузии, более выраженный разброс показателей CBV и CBF в послеоперационном периоде. «Пестрая» картина мелких дефицитов перфузии объемом с 5-10см3 в сочетании с сохранными участками коры, которые после операции сливались в единый участок глубокого дефицита была характерна для пациентов с последующим развитием

ишемии большого объема и, видимо, отражала неравномерность истощения коллатералей в различных участках коры мозга. Эта особенность отличала картину перфузионных нарушений при ангиоспазме от дефицита перфузии у пациентов с другими видами нарушения кровообращения, например, ОНМК, при котором наблюдается резкое снижение CBF и CBV в некротизированном “ядре” инфаркта и наличие ишемизированной, но жизнеспособной пенумбры с признаками снижения CBF и сохраненным либо даже повышенным CBV.

10 пациентам из 21 с нарушениями перфузии, выявленными еще при поступлении, помимо клипирования аневризмы был наложен экстра-интракраниальный микроанастомоз между поверхностной височной артерией и корковой ветвью СМА со стороны разрыва аневризмы. Показаниями для наложения анастомоза по данным лучевой диагностики было наличие выраженного ангиоспазма центральных сегментов интракраниальных артерий, ЛСК более 200см/с и гипоперфузия в дооперационном периоде, без очаговых изменений паренхимы мозга по данным КТ.

ЭИКМА использовали в ходе операции у пациентов с разрывами аневризм СМА (4 наблюдения), ПСА (4 наблюдения), ВСА (2 наблюдения).

Наложение ЭИКМА ни в одном случае не предупредило развитие спазма в послеоперационном периоде. Однако, у всех пациентов с ЭИКМА на фоне функционирующего анастомоза при КТ-ангиографии определялось удовлетворительное контрастирование периферических ветвей СМА даже при выраженном распространенном центральном спазме ВСА, СМА и ПМА (рис.52). Периферический спазм после наложения ЭИКМА не диагностировали.

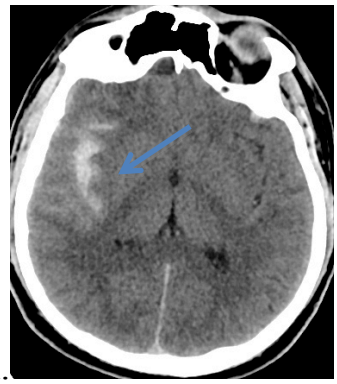

А.

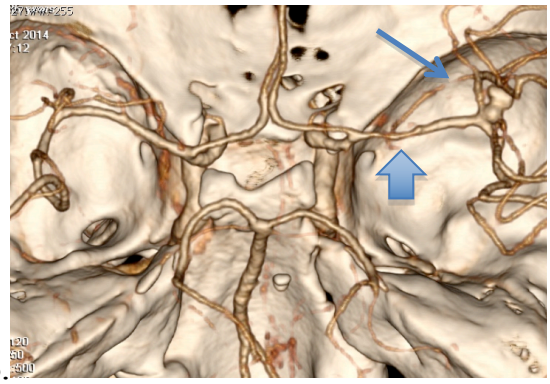

Б.

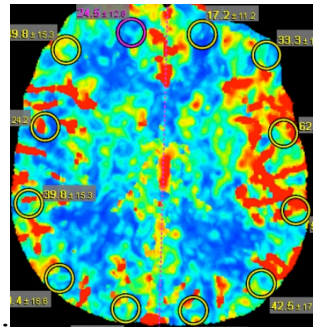

В.

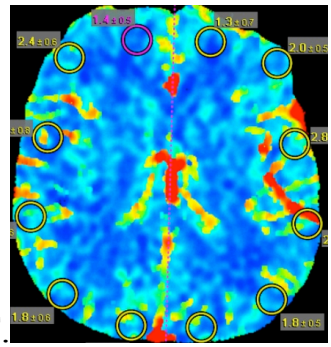

Г.

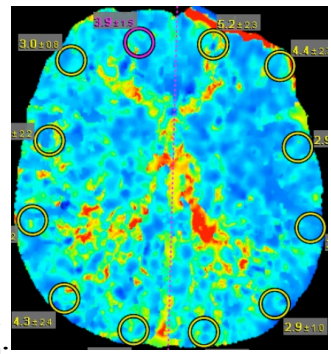

Д.

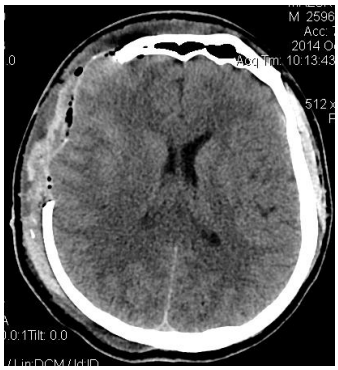

Е.

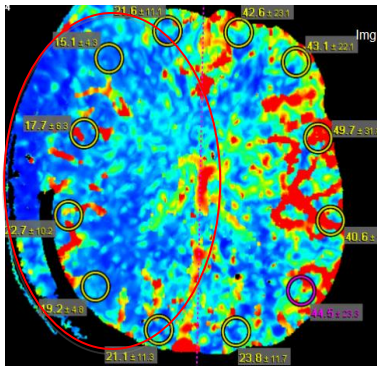

Ж.

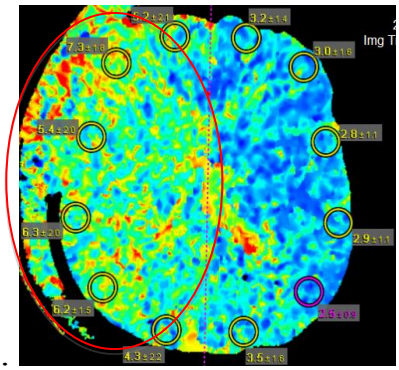

З.

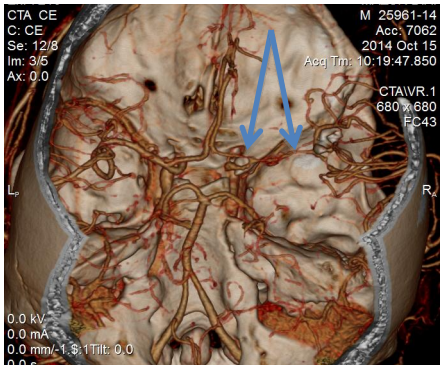
CTA CE
C: CE
Se: 12/8
Im: 3/5
Ax: 0.0
M 25961-14
Acc: 7062
2014 Oct 15
Acq Tm: 10:19:47.850
CTA\VR.1
680 x 680
FC43
0.0 kV
0.0 mA

И.

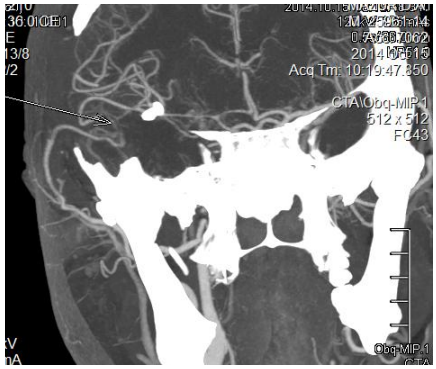
Acq Tm: 10:19:47.850
CTA\Obq-MIP.1
512 x 512
FC43

К.

Л. 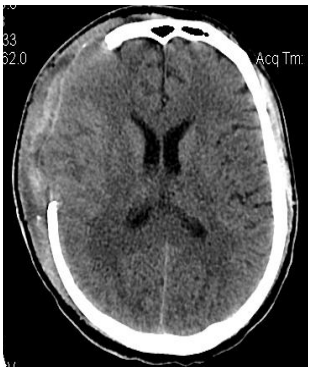

М. 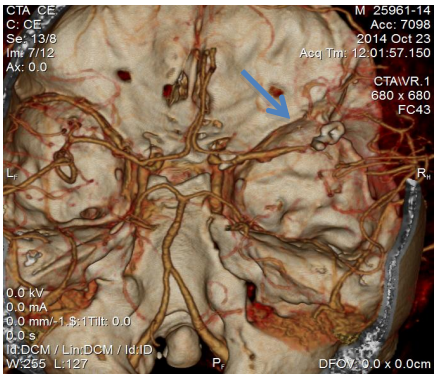

Н. 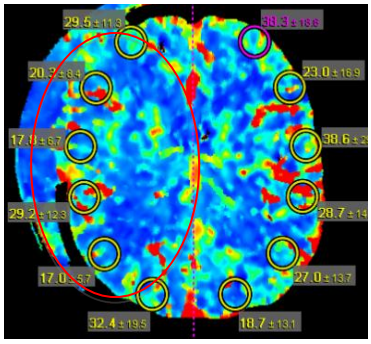

О. 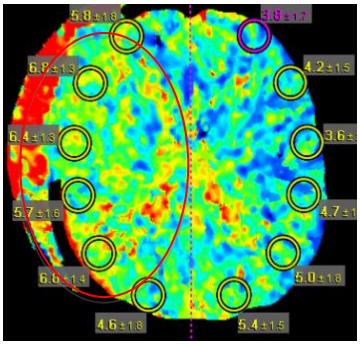

П. 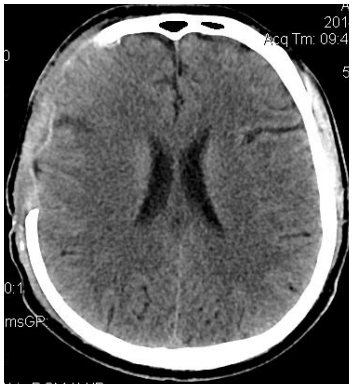

Р. 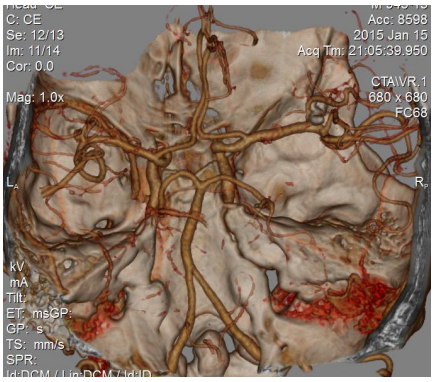

С. 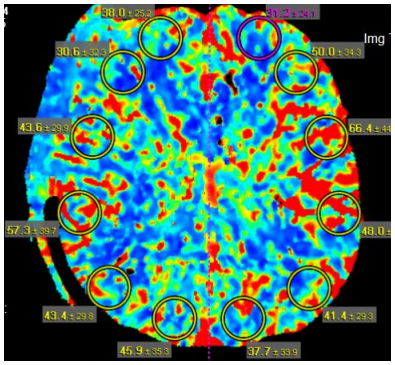

Т. 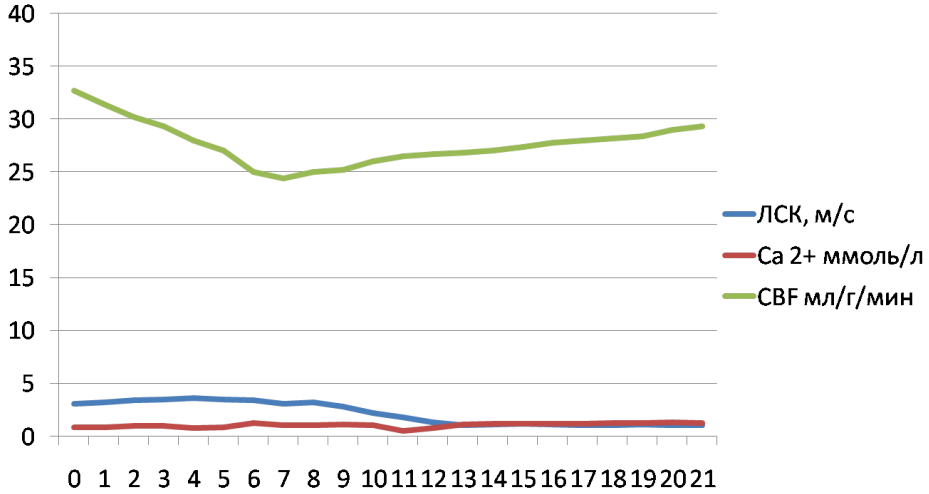

Рисунок 52. Исследование пациента М., 35 лет, с разрывом аневризмы правой СМА, Fisher 4, исход ШИГ 8б.

А-Д – исследование при поступлении (ЛСК по правой СМА 310 см/с). **А** – при нативной КТ массивное конвекситальное САК (стрелка); **Б** – при КТ-ангиографии аневризма бифуркации

правой СМА (стрелка), умеренный локальный спазм М1 сегмента правой СМА (короткая стрелка); **В-Д** – при КТ-перфузии в правой лобной и височной долях отмечается неоднородное снижение CBF до 23-39мл/100г/мин (на 43% ниже, чем с противоположной стороны), показатели CBV практически симметричны, MTT справа до 5с;
Е-К – исследование на 1-е сутки после операции, ЛСК по правой СМА 320см/с, по правой ПМА 59см/с, по правой ВСА 72см/с, индекс Линденгаарда 4,4. **Е** – при нативной КТ отмечается сглаженность борозд в правой лобной и височной долях, нарушение дифференциации серого и белого вещества справа, слабо выраженное снижение плотности в правой лобной доле без четких границ – начальные признаки ишемических изменений; **Ж-З** – при КТ-перфузии визуализируется обширная зона снижения CBF до 15-17мл/100г/мин и увеличения MTT до 6-7с (обведена в овал); **И-К** – при КТ-ангиографии спазм М1 сегмента правой СМА, А1 сегмента правой ПМА и коммуникантного сегмента правой ВСА (стрелки), анастомоз контрастируется удовлетворительно (белая стрелка);
Л-О – исследование на 9-е сутки после операции (ЛСК по правой СМА 280см/с, индекс Линденгаарда 4,5). **Л** – при нативной КТ сохраняются признаки отека правого полушария без убедительных данных за ишемию; **М** – при КТ-ангиографии восстановление просвета А1 сегмента правой ПМА, сохраняется остаточный спазм М1 сегмента правой СМА (стрелка), контрастирование анастомоза удовлетворительное; **Н-О** – при КТ-перфузии отмечается «выравнивание» показателей перфузии за счет увеличения справа, преимущественно в височной доле, сохраняется снижение CBF в правой лобной доле до 17-20мл/100г/мин, в среднем CBF в коре правого полушария снижена на 23%, MTT справа до 6-7с (гипоперфузия обведена в овал);
П-С – исследование через 3 месяца после операции. **П** – при нативной КТ глиозные изменения правой лобной доли объемом до 12см3 (стрелка); **Р** – при КТ-ангиографии просвет интракраниальных артерий восстановлен, анастомоз контрастируется фрагментарно (функциональное выключение); **С** – при КТ-перфузии показатели перфузии в пределах нормы, сохраняется локальное снижение CBF на уровне постишемических изменений;
Т – линейная диаграмма. Ось абсцисс – сутки пребывания пациента в стационаре, ось ординат – значения признаков. В первые 10 суток после операции отмечается снижение CBF правого полушария головного мозга, $Ca\ 2^{+}$ в артериальной крови и постепенное нарастание ЛСК по правой СМА. Постепенная нормализация всех показателей в течение второй декады стационарного лечения

У всех 10 пациентов с ЭИКМА при контрольной КТ-перфузии (в среднем на 5-7-е сутки после операции) определяли выравнивание показателей CBF и CBV обоих полушарий, независимо от прогрессирования спазма по данным ТКДГ. Минимальные значения CBV были не ниже 1,5мл/100г, MTT не выше 7с. Существенное нарастание CBF после операции не отмечали (не более 15%). У 5 пациентов из 10 после наложения ЭИКМА объем ишемии мозга был незначительным (от 10см3 до 34см3), несмотря на полушарную гипоперфузию до операции, без развития дислокационного синдрома, исход заболевания был

благоприятным (4-5 баллов по ШИГ). В 50% наблюдений у пациентов после выполнения ЭИКМА, несмотря на функционирующий анастомоз, нарастание спазма привело к развитию ишемических изменений объемом от 100см3 до 227см3, с признаками поперечной и аксиальной дислокации и неблагоприятным исходом (1-3 балла по ШИГ). Однако, сравнивая динамику нарастания спазма и ишемии у пациентов, оперированных без наложения анастомоза и после ЭИКМА, можно сделать вывод о более благоприятных исходах после реваскуляризации у пациентов с разрывами аневризм СМА и ВСА (таблица 18). У пациентов с разрывами аневризм ПМА-ПСА реваскуляризирующий этап операции не оказывал влияния на исход заболевания, хотя приводил к увеличению времени оперативного вмешательства.

Таблица 18. Сравнение исходов у пациентов с распространенной гипоперфузией в зависимости от наложения ЭИКМА во время операции (N=16)

	Разрыв аневризмы ВСА (N=3)		Разрыв аневризмы СМА (N=6)		Разрыв аневризмы ПМА-ПСА (N=7)	
	ЭИКМА (N=2)	Без ЭИКМА (N=1)	ЭИКМА (N=4)	Без ЭИКМА (N=2)	ЭИКМА (N=4)	Без ЭИКМА (N=3)
Среднее время операции, мин	480	210	360	180	480	180
Нарастание спазма после операции по ТКДГ	100%	100%	100%	100%	100%	100%
Нарастание гипоперфузии после операции	100%	100%	100%	50%	25%	66,7%

Ишемия объемом более 100см3	50%	**100%**	75%	**100%**	50%	66,7%
ШИГ 1	50%	**100%**	0	**100%**	75%	66,7%
ШИГ 4-5	50%	0	75%	0	25%	33, 3%

Примечания. см. табл.2. ЭИКМА – экстра-интракраниальный микроанастомоз, ТКДГ – транскраниальная допплерография, ШИГ – шкала исходов Глазго

Данные таблицы показывают, что наибольшее число неблагоприятных исходов отмечали у пациентов с разрывом аневризм ПМА-ПСА, независимо от способа лечения. Распространенная гипоперфузия и ишемия большого объема встречались практически в равной степени у пациентов с разрывом аневризм ВСА и СМА, независимо от наложения ЭИКМА. В то же время, применение ЭИКМА на основании данных КТ-ангиографии и КТ-перфузии привело к снижению летальности у пациентов с аневризмами ВСА на 50%, а у пациентов с аневризмами СМА после наложения ЭИКМА удалось избежать летальных исходов. Приведенные данные таблицы подтверждают необходимость соблюдения основных критериев отбора пациентов на экстренную реваскуляризацию для обеспечения ее эффективности.

С учетом анализа данных пациентов с благоприятными исходами после наложения ЭИКМА, критериями отбора на экстренную реваскуляризацию у пациентов с нетравматическим САК могут быть:

1. Аневризма ВСА либо М1-М2 сегментов СМА;
2. Наличие ангиографически подтвержденного умеренного ангиоспазма ВСА либо центральных сегментов СМА;
3. Наличие дефицита перфузии со снижением CBF не ниже 22-28мл/100г/мин (не более 50% в сравнении с противоположным полушарием), при симметричном CBV не менее 2мл/100г (признаки обратимой гипоперфузии и активного коллатерального кровотока);
4. Отсутствие очагов ишемии по данным нативной КТ.

Сводные данные исследования пациентов с нетравматическим САК и нарушениями перфузии представлены на рис. 53.

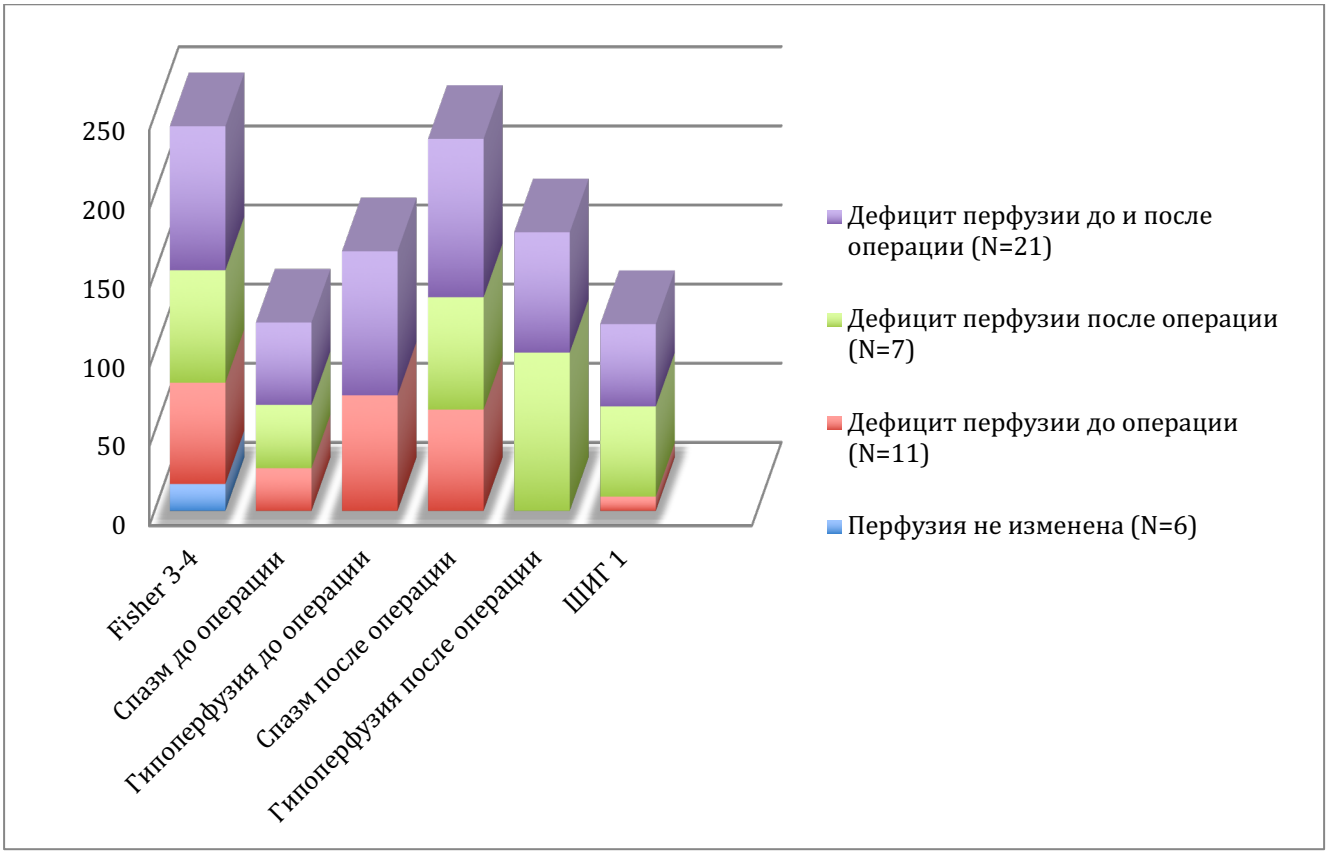

Рисунок 53. Объединенные показатели результатов исследований пациентов с нетравматическим САК (N=45). По оси абсцисс показатели, по оси ординат – количество наблюдений

Анализ данных пациентов с нетравматическим САК показывает отсутствие корреляционной зависимости между формой внутричерепного кровоизлияния по шкале Fisher и объемом ишемических изменений на фоне спазма. Хотя у 71% пациентов с первичным кровоизлиянием Fisher 3-4 наблюдали развитие ишемических изменений, только у 45,2% объем ишемии превышал 100см3.

Аналогичным образом постоянное либо волнообразное нарастание ЛСК при ТКДГ с пиковыми значениями ЛСК более 200см/с коррелирует с развитием ишемии мозга (R=0,322888 при p <0,05000, N=45), но не с ее объемом, определявшим тяжесть состояния и исход.

Выявлена достоверная корреляционная зависимость между ангиоспазмом, диагностированным при КТ-ангиографии в дооперационном периоде, и развитием

ишемии (R=0,473665 при p <0,05000, N=45). Особенно опасным оказался ангиоспазм, охватывающий периферические сегменты интракраниальных артерий, даже при сохранности просвета сегментов 1-2 порядка. Периферический спазм в 100% случаев приводил к развитию массивной ишемии и летальному исходу.

Дефицит перфузии только в дооперационном периоде сопровождался массивной ишемией в 42,9% случаев (всегда с неблагоприятным исходом). Прогрессирование уже имеющегося дефицита в послеоперационном периоде в 78,6% случаев приводил к исходу ШИГ 1-3 балла. Послеоперационное нарушение перфузии в любой срок после операции сопровождалось развитием ишемии в 100% случаев, массивной ишемии – в 61,1% случаев, приводило к неблагоприятному исходу (ШИГ 1-3 балла) в 68,4% случаев.

График распределения объемов ишемических изменений в послеоперационном периоде показывает, что снижение CBF менее 20мл/100г/мин, соответствующее олигемии, приводит к развитию ишемических изменений более 100см3, а снижение CBF менее 10мл/100г/мин - к ишемии объемом более 200см3. Снижение CBV до 1мл/100г и менее также сопровождалось развитием массивной ишемии (средний объем более 200см3). Нарушение перфузии в послеоперационном периоде имело большое влияние на развитие массивной ишемии и исход заболевания у пациентов с ангиоспазмом (R=0,671662 при p <0,05000, N=45).

Влияние различных факторов на исход у пациентов данной группы показан в таблице 19.

Таблица 19. Зависимость исхода (по ШИГ) у пациентов с ангиоспазмом от формы кровоизлияний и изменений гемодинамики и метаболизма (N=45)

Признаки	**ШИГ 1-3б** (число наблюдений)	**ШИГ 4-5б** (число наблюдений)
Fisher 3-4 (N=31)	16 (51,6%)	12 (38,7%)

ЛСК по СМА более 200см/с (N=18)	10 (55,6%)	8 (44,4%)
Гипоперфузия в до- и послеоперационном периоде (N=14)	11 (**78,6%)**	3 (21,4%)
Гипоперфузия только в послеоперационном периоде (N=19)	13 (**68,4%)**	6 (31,6%)

Примечания. ШИГ – шкала исходов Глазго

Таким образом, неблагоприятными факторами, оказывающими наибольшее влияние на исход заболевания у пациентов с разрывом аневризм, оказались ангиоспазм периферического типа на любом этапе заболевания, наличие стойкого прогрессирующего дефицита перфузии со снижением CBF менее 20мл/100г/мин, CBV менее 1мл/100г, сохраняющегося в послеоперационном периоде.

ГЛАВА 6.

КТ-АНГИОГРАФИЯ И КТ-ПЕРФУЗИЯ У ПАЦИЕНТОВ С ИНТРАКРАНИАЛЬНЫМИ АНЕВРИЗМАМИ В ОТДАЛЕННОМ ПОСЛЕОПЕРАЦИОННОМ ПЕРИОДЕ

В группу пациентов с интракраниальными аневризмами в отдаленном послеоперационном периоде вошли 69 пациентов: 29 мужчин, 40 женщин в возрасте от 19 лет до 71 года. Распределение пациентов данной группы по полу и возрасту приведено на рис. 54. Преобладающий возраст пациентов, включенных в исследование, составил 50-60 лет. Согласно данным литературы у пациентов именно этой возрастной группы наиболее часто обнаруживают аневризмы без разрыва [25].

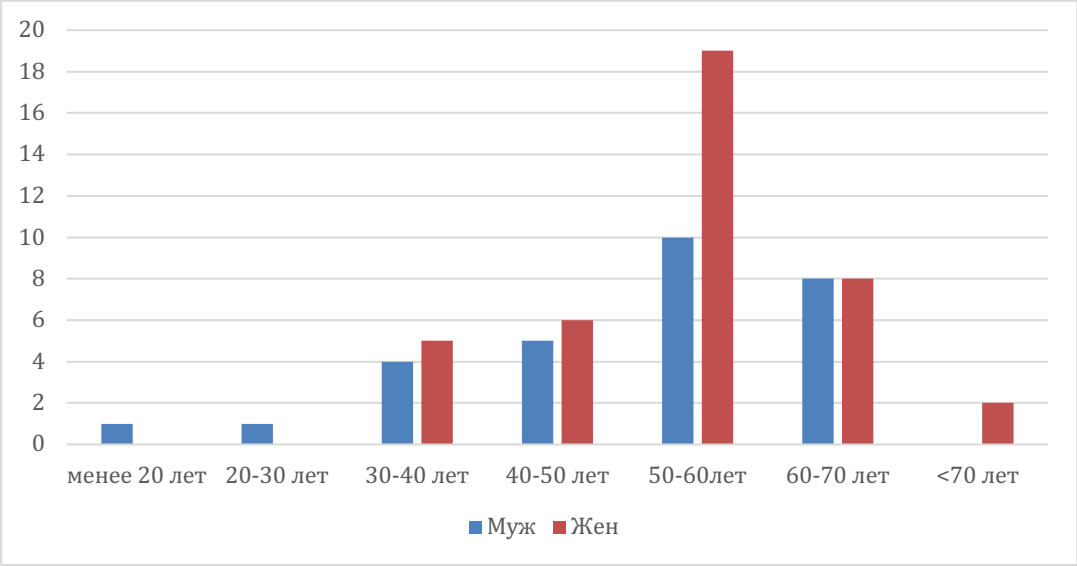

Рисунок 54. Распределение пациентов с интракраниальными аневризмами в отдаленном послеоперационном периоде по полу и возрасту.

Все пациенты прошли обследование через 6 и более месяцев после операции (средний срок после вмешательства 12 мес.). Все пациенты выписаны после операции с оценкой неврологического состояния 1-2б по модифицированной шкале Рэнкин. В 12 наблюдениях (17,4%) операцию выполняли в остром периоде

разрыва аневризмы, у 57 пациентов оперировали случайно выявленные аневризмы без разрыва в плановом порядке (85,5%). У 12 пациентов, оперированных в остром периоде разрыва аневризмы, при транскраниальной допплерографии (ТКДГ) во время госпитализации диагностировали ангиоспазм.

В 55 случаях (79,7%) выполняли микрохирургическое клипирование аневризмы, в 4 случаях – с одновременным наложением экстра-интракраниального микроанастомоза, в 1 случае – с треппингом несущей артерии (ВСА). У 13 пациентов (18,8%) проводили эмболизацию аневризмы, в 1 случае в сочетании с установкой стента ВСА. У 1 пациента (1,4%) проводили окутывание аневризмы бифуркации СМА мышцей. Критерием включения в исследование считалось отсутствие выраженных артефактов от клипсов и эмболизирующего материала на уровне выключенной аневризмы и возможность адекватно оценить состояние несущей артерии на фоне послеоперационных изменений.

У 69 пациентов выполнили вмешательства на 74 аневризмах. Всего у пациентов данной группы при подготовке к операции выявили 92 аневризмы (у 21 пациента были множественные аневризмы). У 5 пациентов в дооперационном периоде диагностировали гигантские частично тромбированные аневризмы, сопровождавшиеся нарушениями перфузии в бассейне несущей артерии по данным предоперационной КТ-перфузии. В остальных наблюдениях размеры оперированных аневризм не превышали 15мм. У пациентов с множественными аневризмами размеры не оперированных аневризм колебались от 3мм до 8мм, что не предполагает по нашим данным существенного влияния на состояние коллатерального кровотока [1, 4]. Распределение оперированных аневризм по локализации приведено в таблице 20.

Таблица 20. Распределение оперированных аневризм по локализации (N=74)

Локализация аневризм	Количество аневризм
ВСА	22 (29,7%)
ПСА-ПМА	20 (27%)
Перикаллезная артерия	2 (2,7%)
СМА	24 (32,4%)
ЗМА	1 (1,4%)
БА	3 (4%)
ЗНМА	2 (2,7%)
Всего	74

Примечания см. к таб. 2

Если в группе пациентов с нетравматическим САК преобладали операции по поводу разрывов аневризм ВСА и ПСА-ПМА, то в «холодном» периоде операции чаще проводили на аневризмах СМА и ВСА, независимо от их размеров.

Целью исследования была оценка состояния интракраниальных артерий и церебральной перфузии. Отсутствие контрастирования аневризмы доказывало эффективность выключения ее из кровотока, контрастирование остаточного фрагмента пришеечной части считали допустимым для пациентов со сложными аневризмами в анамнезе. Асимметричное сужение просвета интракраниальной артерии любой степени и изменение ее хода на уровне клипирования, дистальнее либо проксимальнее его считалось деформацией артерии. Наличие подобной деформации у пациентов с доказанным ангиоспазмом в анамнезе расценивали, как необратимые последствия перенесенного спазма.

В ходе исследования у 42 пациентов из 69 (60,9%) при нативной КТ обнаружили участки послеоперационных и постишемических глиозных изменений, в 38 случаях (90,5%) соответствующих стороне доступа и бассейну несущей выключенную аневризму артерии. В 4 наблюдениях (9,5%) объем глиозных изменений превышал зону доступа и манипуляций хирурга и распространялся на все полушарие либо на противоположную височную долю, что

могло быть следствием перенесенного ангиоспазма и ишемических изменений (рис.55). Во всех случаях на уровне кистозно - глиозных изменений определялись дефициты перфузии с резким снижением показателей (CBF до 7-10мл/100г/мин, CBV менее 1,5мл/100г, MTT более 5-6с).

А.

Б. 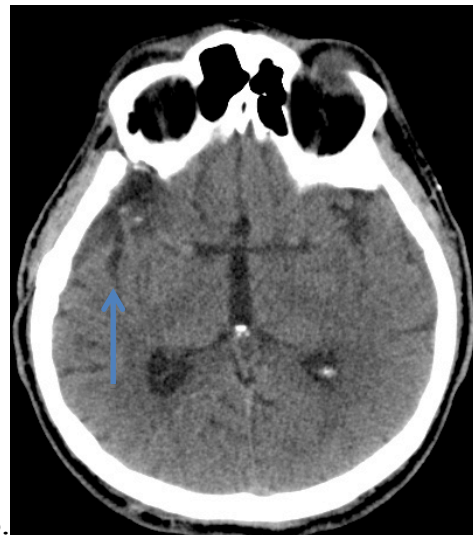

В. 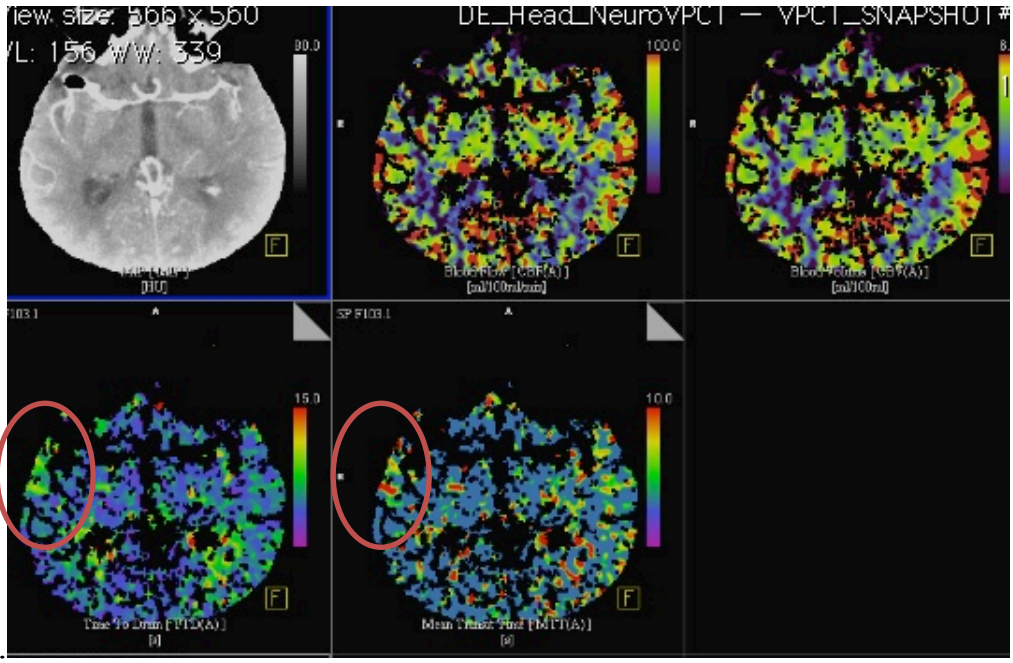

Г. 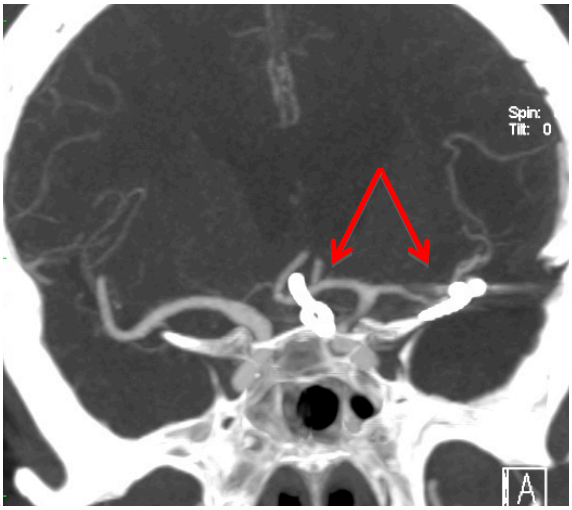

Д.

Е. 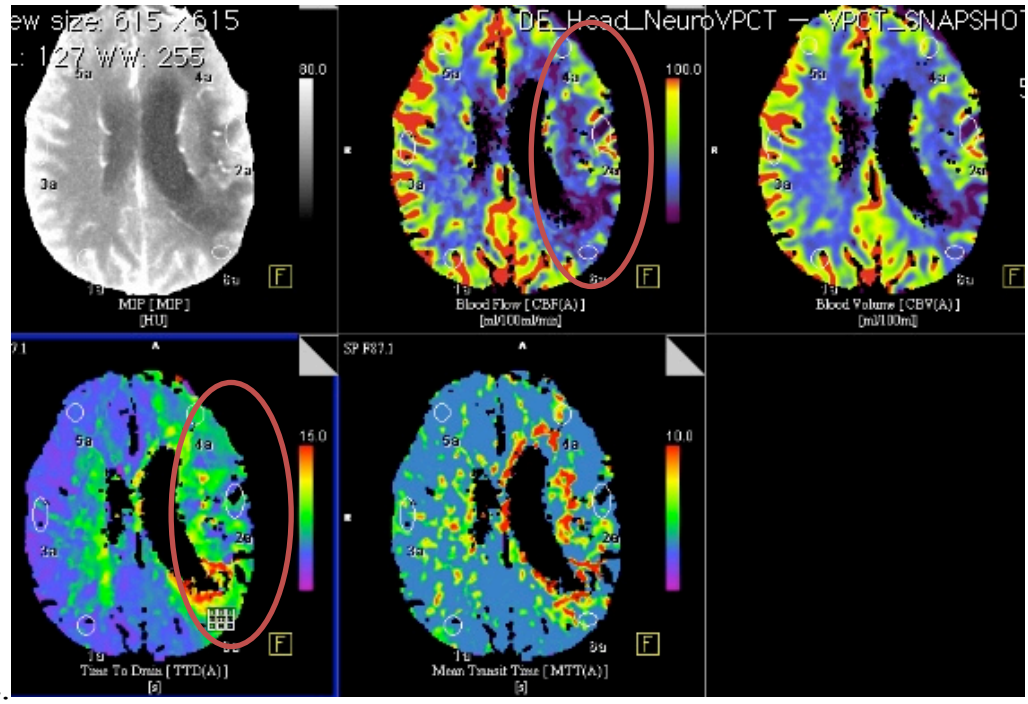

Рисунок 55. КТ-ангиография и КТ-перфузия пациентов с интракраниальными аневризмами в отдаленном послеоперационном периоде.

А-В – изображения пациента А., 61г., состояние после клипирования мешотчатой аневризмы бифуркации правой СМА 12 месяцев назад. **А** – КТ-ангиография, 3D реконструкция, видно положении клипса на уровне бифуркации СМА, аневризма выключена из кровотока (красная стрелка); **Б** – нативная КТ, на уровне доступа участок глиозных измененений (синяя стрелка); **В** – КТ-перфузия, локальный дефицит на уровне глиозных изменений, CBF до 7мл/100г/мин, CBV 1,2 мл/100г, MTT 6с (обведен в овал)

Г-Ж – изображения пациента З., 63г., состояние после клипирования аневризм ПМА-ПСА слева и ВСА слева 16 месяцев назад. **Г** – КТ-ангиография, 2D MIP, клипсы указаны красными стрелками; **Д** – нативная КТ, обширные кистозно-глиозные изменения левого полушария, далеко выходящие за границы уровня доступа (синяя стрелка); **Е** – КТ-перфузия, дефицит перфузии соответствует кистозно-глиозным изменениям, определяется неоднородное снижение CBF до 20-38мл/100г/мин, CBVдо 2-3мл/100г, MTT до 4-6, что соответствует частично сохраненному коллатеральному кровотоку (обведен в овал)

Анализируя связь локализации выключенной из кровотока аневризмы и объема нарушений перфузии, мы обнаружили, что распространенная гипоперфузия, занимающая более 1/3 бассейна несущей артерии, практически с равной частотой встречалась у пациентов после операций на аневризмах ВСА, СМА и ПСА (рис.56) и не зависела от способа выключения аневризмы.

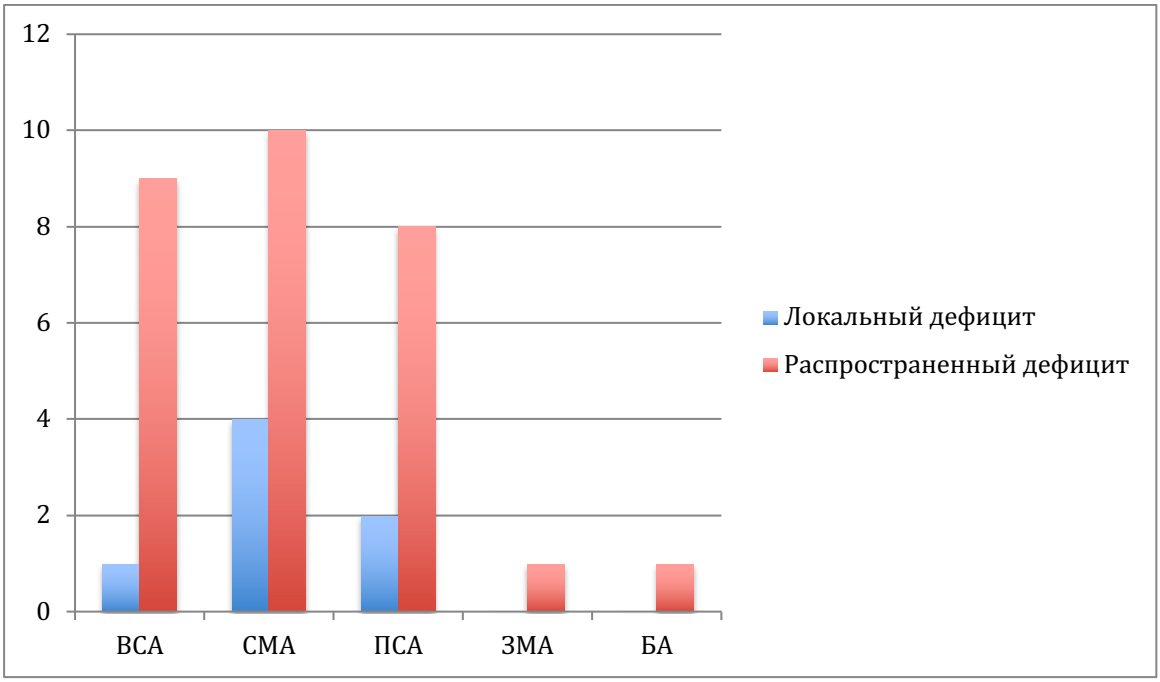

Рисунок 56. Сопоставление частоты развития локальной и распространенной гипоперфузии с локализацией аневризмы у пациентов в отдаленном послеоперационном периоде: по оси абсцисс – локализация выключенной аневризмы (см. примечания к таб.1), по оси ординат – число наблюдений (N=69)

При КТ - ангиографии у 28 пациентов из 69 (40,6%) определяли деформацию просвета несущей артерии на уровне выключенной аневризмы. В 21 наблюдении (75%) просвет несущей артерии был деформирован на фоне наложения клипса, в 7 наблюдениях – после эмболизации, дистальнее аневризмы (рис.57). Сужение просвета артерии по данным исследования колебалось от 40% до отсутствия кровотока в сравнении с аналогичным отрезком противоположной стороны, контрастирование дистального русла артерии во всех наблюдениях было удовлетворительным. У 20 из 28 пациентов с диагностированной деформацией несущей артерии (71,4%) выявлен дефицит перфузии, причем в 11 наблюдениях

отмечали распространенную гипоперфузию в бассейне несущей артерии, выходящую за пределы зоны операционного доступа. Средние показатели CBF в этом случае составили 38-41мл/100г/мин, CBV 2-2,5мл/100г, MTT 5-6с. Такие показатели периферического кровотока могли не сопровождаться клинически значимой неврологической симптоматикой за счет компенсации коллатеральным кровотоком. Анализ показывает, что деформация несущей артерии была одним из факторов, имеющих корреляционную зависимость с развитием дефицита перфузии в отдаленном послеоперационном периоде у пациентов, оперированных по поводу неразорвавшихся аневризм (R=0,271734 при p <0,05000, N=69).

А.

Б.

В. 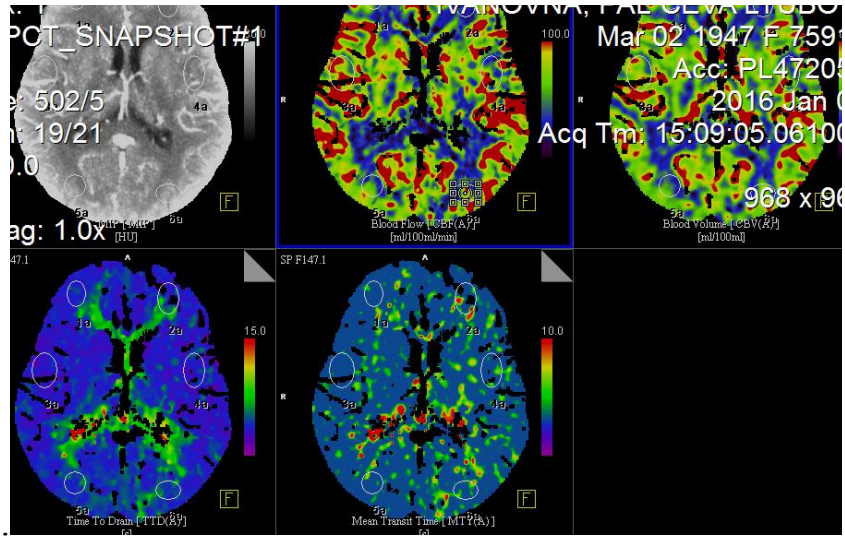

Рисунок 57. Данные исследования пациентки П., 68лет, с аневризмой офтальмического сегмента левой ВСА.
А – КТ-ангиография до операции (аневризма указана стрелкой);
Б – КТ-ангиография через 6 месяцев после операции, состояние после эмболизации аневризмы. На фоне артефактов от эмболизирующего материала отмечается дефект контрастирования левой ВСА и М1 сегмента левой СМА (короткая стрелка);
В – при КТ-перфузии отмечается диффузное снижение CBFв коре левого полушария до 38мл/100г/мин (примерно на 24% в сравнении с противоположной стороной), CBVдо 2-3мл/100г, MTT до 4-5с

У 14 из 69 пациентов (20,2%) в отдаленном послеоперационном периоде определяли сохраненную пришеечную часть аневризмы размером до 3-14мм в одном случае – рост аневризмы ВСА через 19 лет после клипирования, возможно, из сохраненной пришеечной части (рис.58).

А. 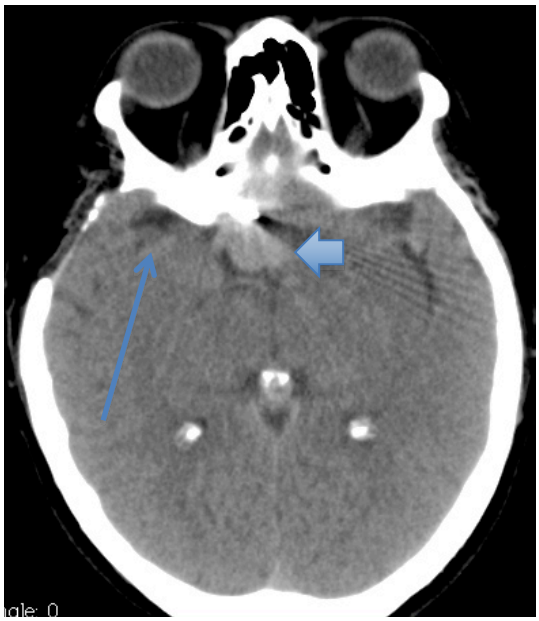 Б. 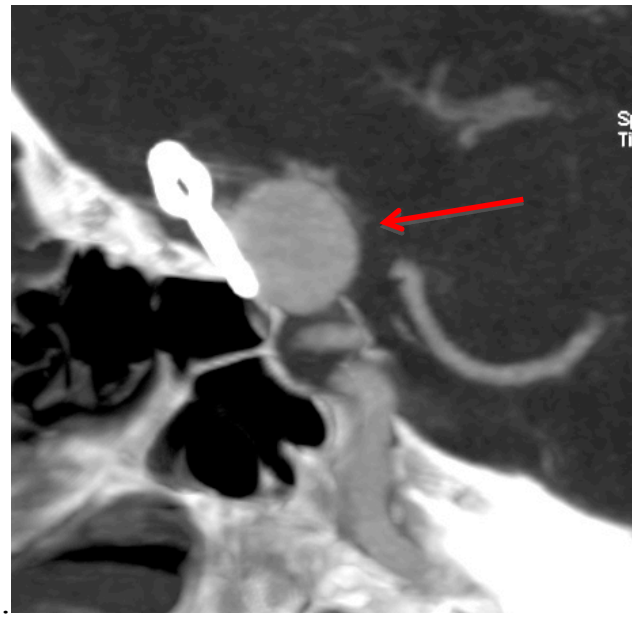

В. 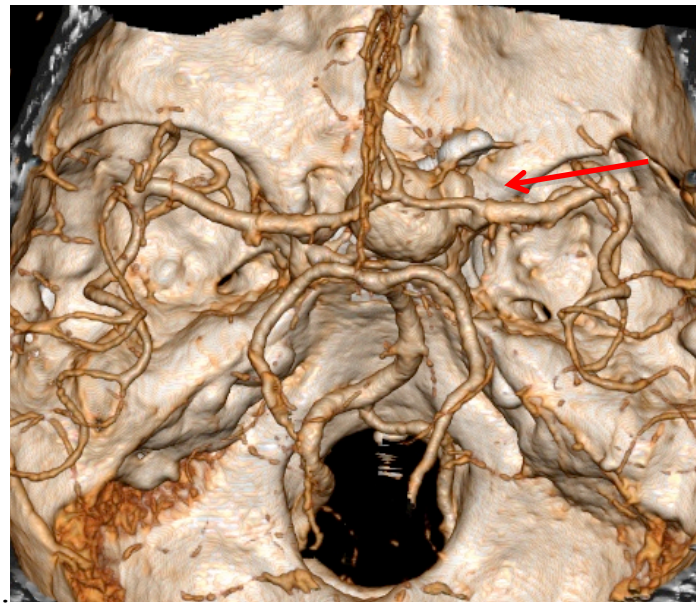

Рисунок 58. КТ-ангиография пациентки А., 65 лет, с признаками роста аневризмы правой ВСА через 19 лет после клипирования (согласно документам)
А – нативная КТ, виден участок глиозных изменений в правой височной доле (синяя стрелка) и артефакты от клипса. В проекции правой ВСА (короткая стрелка) округлый высокоплотный участок (аневризма)
Б – КТ-ангиография, 2D MIP: на уровне клипирования определяется мешотчатая аневризма высотой купола до 17мм (красная стрелка)
В – КТ-ангиография, 3D реконструкция, аневризма указана красной стрелкой

В 92,8% наблюдений сохранение фрагмента пришеечной части сочеталось с деформацией просвета несущей артерии, что могло объяснить техническую сложность клипирования. В 78,6% наблюдений сохраненная пришеечная часть аневризмы сочеталась с дефицитом перфузии в бассейне несущей артерии. Выявлена корреляционная зависимость между деформацией артерии и сохранением пришеечной части аневризмы ($R=0,271734$ при $p< 0,005$, $N=69$), однако не доказана зависимость нарушений перфузии от сохранения пришеечной части аневризмы. Сопоставление локализации выключенной аневризмы, нарушений перфузии и сохраненной пришеечной части аневризмы представлены на рис. 59.

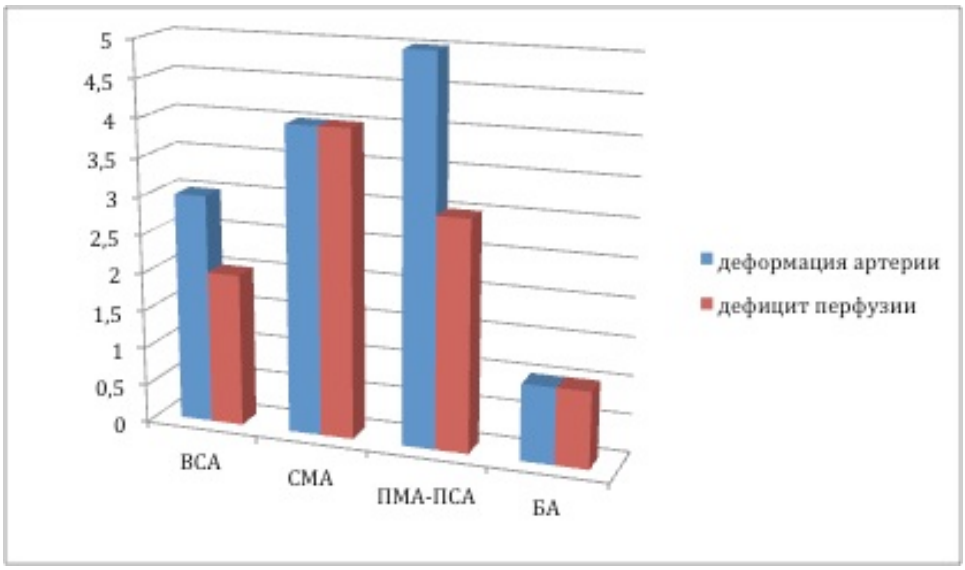

Рисунок 59. Сопоставление нарушений перфузии и деформации несущей артерии у пациентов с сохранившейся пришеечной частью аневризмы: по оси абсцисс – локализация выключенной аневризмы (см. примечания к таб.1), по оси ординат – число наблюдений (N=14)

Нарушения перфузии и деформацию несущей артерии чаще наблюдали после операций на аневризмах СМА и ПМА-ПСА с сохранением пришеечной части (50% наблюдений), причем деформация несущей артерии после выключений аневризм ПМА-ПСА гораздо реже сопровождалась дефицитом перфузии. По-видимому, это связано с более быстрым истощением коллатералей при сохраняющейся послеоперационной деформации крупной интракраниальной артерии. Реже всего (7,1%) дефициты перфузии отмечали после выключения аневризм вертебробазилярного бассейна. Достоверную связь дефицита перфузии с точной локализацией аневризмы и способом оперативного лечения доказать не удалось.

В 5 наблюдениях (7,2% пациентов) динамические нарушения перфузии отмечали в до- и послеоперационном периоде у пациентов с гигантскими аневризмами. У всех 5 пациентов до операции при КТ-перфузии выявляли дефициты в бассейне несущей артерии со снижением CBF до 32-40мл/100г/мин, с симметричными показателями CBV (в пределах 2-3мл/100г) и MTT менее 6с. Через 12 месяцев после вмешательства в ходе настоящего исследования гипоперфузия сохранялась у 2 пациентов из 5, однако показатели CBF и CBV во всех наблюдениях значительно улучшились (рис.60).

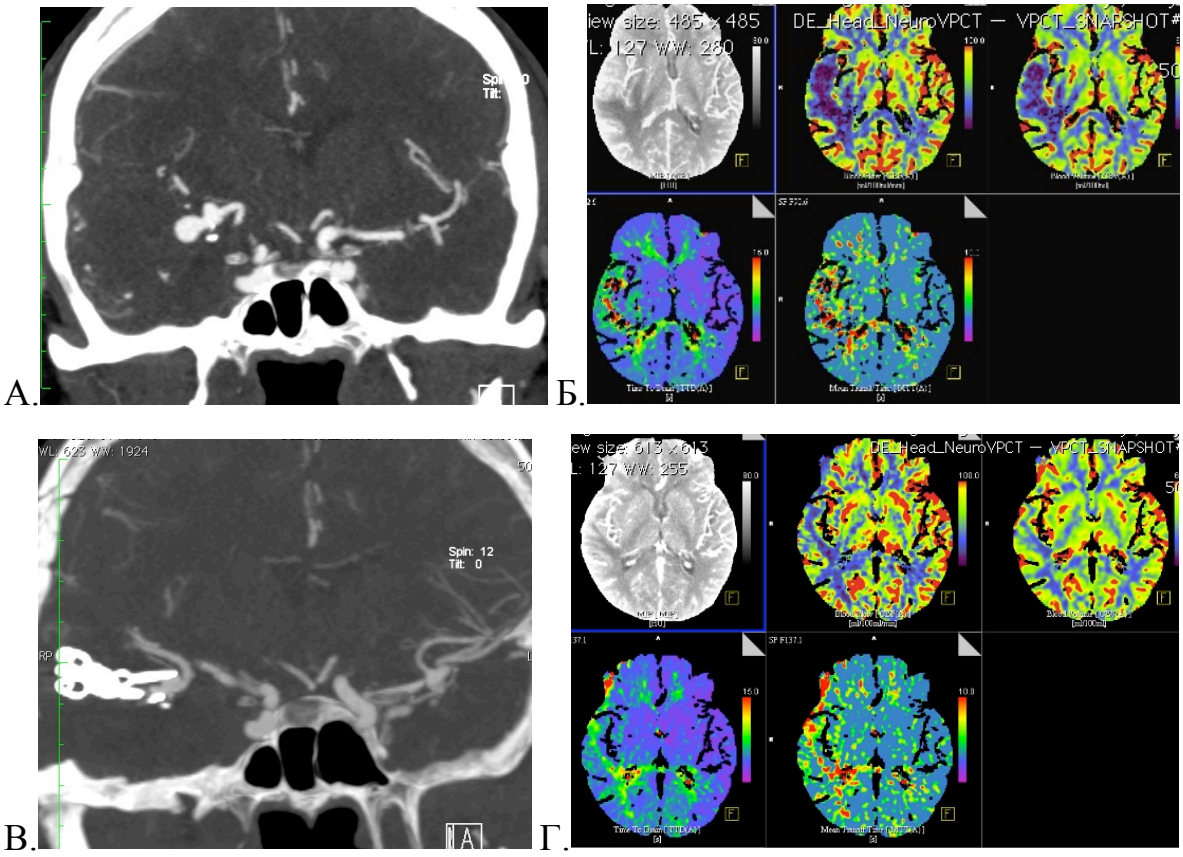

Рисунок 60. Данные исследования пациента Г., 64г.

А, Б – исследование до операции. КТ-ангиография (**А**), 2DMIP демонстрирует гигантскую частично тромбированную аневризму правой средней мозговой артерии (красная стрелка). При КТ-перфузии (**Б**) определяется дефицит перфузии в бассейне правой СМА, преимущественно в правой височной доле, со снижением CBF до 20мл/100г/мин, CBV до 1,97, MTT до 5с (зона гипоперфузии обведена в овал).

В, Г – исследование через 12 мес. после операции. По данным 2D MIP КТ-ангиографии (**В**) аневризма выключена из кровотока (синяя стрелка). При КТ-перфузии (**Г**) визуальное уменьшение зоны гипоперфузии в правой височной доле, CBF до 33мл/100г/мин, CBV до 3мл/100г, MTT до 5-6с

По данным анамнеза у 12 пациентов, включенных в исследование и перенесших разрыв аневризмы в остром и подостром периоде САК диагностировали ангиоспазм по данным ТКДГ. При настоящем исследовании, через 6-12 месяцев после операции, деформацию несущей артерии и нарушения перфузии отмечали у 8 пациентов из 12 (66,6%), перенесших спазм. Еще в 3 наблюдениях даже при неизмененном просвете интракраниальных артерий отмечали дефицит перфузии в бассейне СМА со стороны разрыва аневризмы. Только у 1 пациента, перенесшего распространенный выраженный ангиоспазм,

показатели перфузии больших полушарий нормализовались через 6 месяцев после операции (рис.61). Таким образом, нарушения перфузии, соответствующие хронической ишемии, сохранялись у 91,6% пациентов после перенесенного ангиоспазма. Доказана достоверная корреляционная зависимость нарушений перфузии в отдаленном послеоперационном периоде от ангиоспазма (R=0,337553 при p <0,05000, N=69).

А. 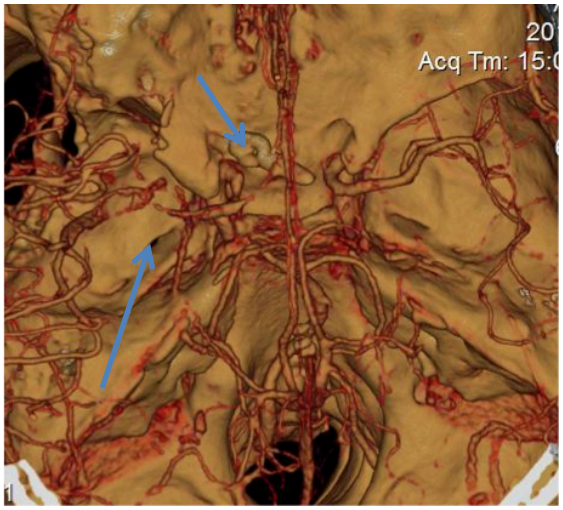

Б. 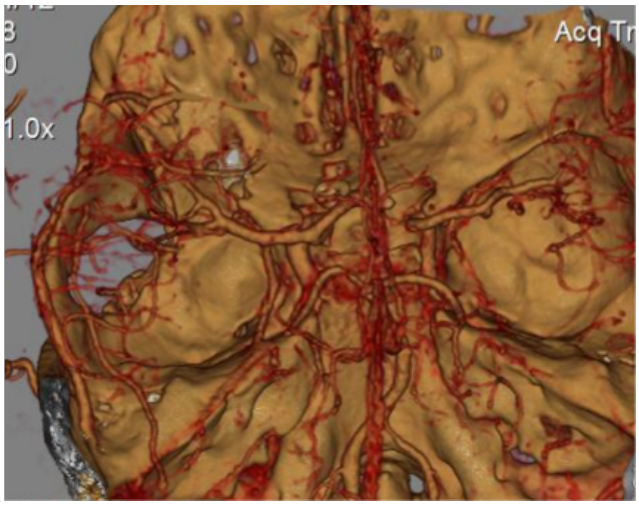

В. 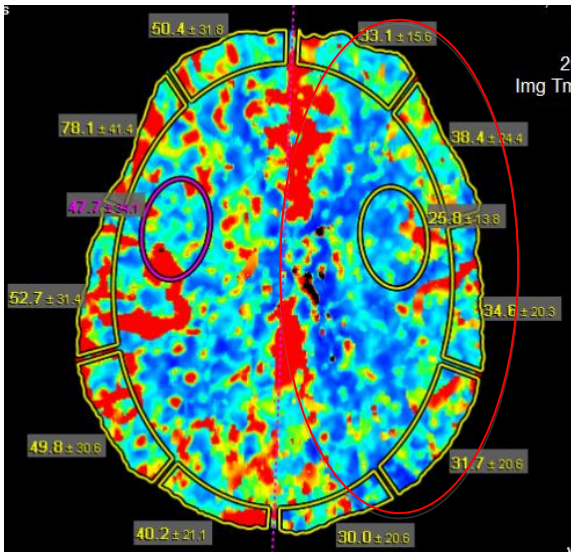

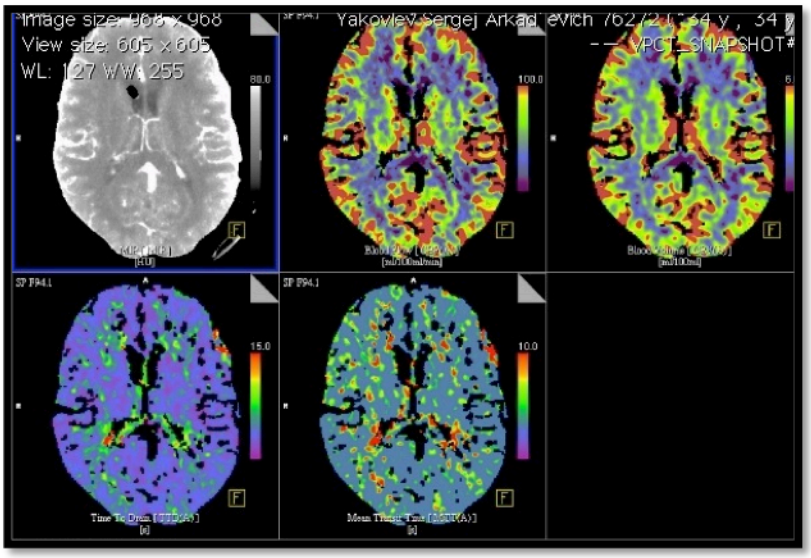

Г.

Рисунок 61. Восстановление перфузии после перенесенного ангиоспазма в отдаленном послеоперационном периоде, пациент Я., 34г.

А-В - изображения в остром периоде нетравматического САК в 2014г.

А – КТ-ангиография, 3D реконструкция, отмечается выраженный распространенный спазм обеих ПМА и левой СМА (стрелки);

Б – в динамике на 21-е сутки после операции восстановление просвета интракраниальных артерий;

В – КТ-перфузия в момент спазма, обширная гипоперфузия левого полушария, снижение CBF на 65% в сравнении с противоположной стороной (обведена в овал);

Г – контрольная КТ перфузия через 12 месяцев после операции, восстановление показателей перфузии

Выявленные дефициты перфузии у 38 пациентов, включенных в исследование (55,1%) носили непостоянный характер, несмотря на наличие при нативной КТ глиозных изменений. В 76,3% наблюдений помимо локального дефицита, связанного с участком глиозных изменений, нарушения распространялись более чем одну долю и не всегда соотносились только с бассейном несущей артерии (рис.62). CBF на уровне описанных изменений колебалась от 17мл/100г/мин до 49мл/100г/мин (ср. CBF 36мл/100г/мин), CBV составил 2-3мл/100г, средний MTT – 5-6с. Такой разброс показателей характерен для хронической ишемии, частично компенсированной коллатеральным кровотоком. В динамике через 24 месяца после операции в большинстве случаев (86,2%) отмечали улучшение показателей перфузии практически до нормы.

А.

Б.
x 606
55

В. 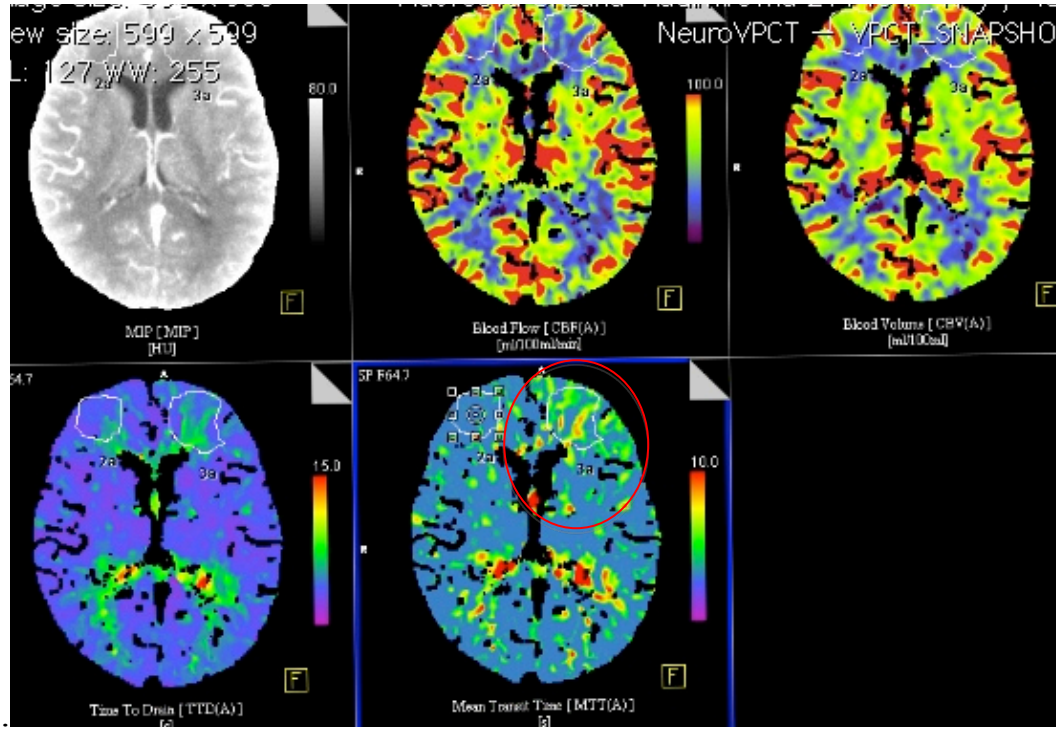
ew size: 599 x 599
L: 127 WW: 255
80.0
MIP [MIP]
[HU]
NeuroVPCT → VPCT_SNAPSHO
100.0
Blood Flow [CBF(A)]
Blood Volume [CBV(A)]
15.0
Time To Drain [TTD(A)]
10.0
Mean Transit Time [MTT(A)]

Г. 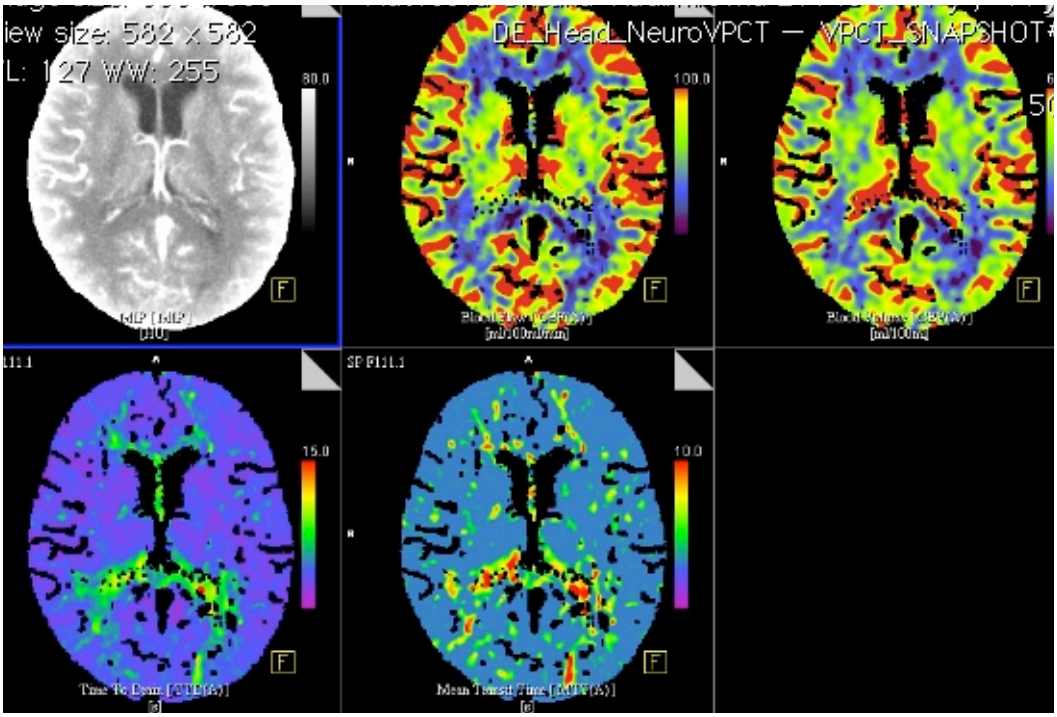

Рисунок 62. КТ-ангиография и КТ-перфузия в динамике в послеоперационном периоде, пациентка М., 47 лет, состояние после эмболизации аневризмы базиллярной артерии, исследование через 12 месяцев (**А-В**) и 24 месяца (**Г**) после операции

А – нативная КТ, очаговые изменения головного мозга не выявлены

Б – КТ-ангиография, 3D реконструкция, определяются артефакты на уровне эмболизации БА, аневризма выключена из кровотока (красная стрелка)

В – КТ-перфузия, определяется локальный неврологически незначимый дефицит перфузии левой лобной доли (обведен в овал), CBF до 47мл/100г/мин (на 28% ниже, чем с противоположной стороны), CBV до 3,2мл/100г, MTT до 5с

Г – КТ-перфузия в динамике: нормализация показателей перфузии, CBF симметрично

Применение КТ-перфузии у пациентов в отдаленном послеоперационном периоде выявило различные по структуре нарушения периферического кровотока. Хотя у 60.9% исследованных пациентов определяли послеоперационные и постишемические глиозные изменения, дефициты перфузии выявили у 55.1%. При этом 76.3% выявленных зон гипоперфузий распространялись за пределы глиозных изменений, охватывая более одной доли головного мозга, хотя преимущественно локализовались в границах одного бассейна кровоснабжения. Наиболее часто нарушения перфузии определяли в бассейне СМА и ПМА-ПСА со стороны оперированной аневризмы, как правило, в височной доле, включая базальные отделы, в проекции поясной извилины, в лобной доле. Нарушение перфузии преимущественно диагностировали в коре описанных участков больших

полушарий, белое вещество и базальные ядра страдали только при гипоперфузии большого объема. Подобная локализация нарушений перфузии может сопровождаться когнитивными нарушениями и проявлениями депрессии. Средние показатели CBF и CBV во всех наблюдениях свидетельствовали о наличии хронического дефицита, компенсированного коллатеральным кровотоком, однако значения CBF превышали 39мл/100г/мин, поэтому могли не сопровождаться грубой неврологической симптоматикой. При наблюдении в динамике в подавляющем большинстве случаев (86.2%) показатели перфузии со стороны дефицита улучшались, в основном за счет увеличения CBF. По-видимому, требуется не менее 12-24 месяцев после операции для адаптации церебральной гемодинамики к возникшему дефициту и включения резервных капилляров для восстановления перфузии.

У пациентов, оперированных по поводу разрыва аневризм, именно перенесенный ангиоспазм стал значимым фактором, влияющим на развитие дефицита перфузии со стороны выключенной аневризмы. Остаточные участки гипоперфузии у пациентов, перенесших ангиоспазм, оказались наиболее стойкими при динамическом наблюдении (полное восстановление перфузии произошло у 8.3% пациентов).

У пациентов, оперированных по поводу неразорвавшихся аневризм, наиболее значимым фактором, коррелирующим с дефицитами перфузии, оказалась деформация несущей артерии и ее видимое сужение, даже без подтвержденного ангиоспазма в анамнезе и при отсутствии распространенных глиозных изменений при нативной КТ. Способ выключения аневризмы из кровотока не коррелировал с развитием дефицитов перфузии в отдаленном послеоперационном периоде. Наличие сохранившейся пришеечной части аневризмы (20.2% пациентов) само по себе не коррелировало с дефицитами перфузии, хотя в 98.2% наблюдений контрастирование пришеечной части аневризмы сочеталось с деформацией несущей артерии. По-видимому, остаточный объем аневризмы не влияет на характеристики кровотока в несущем сосуде. Это может объяснить, почему у пациентов, оперированных по поводу гигантских аневризм (5 наблюдений)

отмечали улучшение перфузии после операции, даже при контрастировании остаточного фрагмента аневризмы.

ГЛАВА 7.

ОБСУЖДЕНИЕ РЕЗУЛЬТАТОВ

Диагностика интракраниальных аневризм неразрывно связана с развитием ангиографических методик в нейрорадиологии и претерпела значительные изменения со времени внедрения в клиническую практику КТ- и МР-ангиографии. Хотя ЦАГ все еще рассматривается, как «золотой стандарт» в выявлении аневризм любого размера и локализации, эффективность стандартной КТ- и МР-ангиографии позволяет считать их методом выбора в рутинной клинической практике, что подтверждают данные рекомендательного протокола американской ассоциации нейрохирургов (класс I, уровень доказательности B), одновременно снижая ценность ЦАГ, как «золотого стандарта» в оценке аневризм в «холодном» периоде (класс IIA, уровень доказательности C) [215].

В нашем исследовании анализ данных КТ- и МР-ангиографии пациентов с неразорвавшимися аневризмами показывает преимущества и недостатки обеих методик. Хотя МР-ангиография признана оптимальным методом скрининга благодаря неинвазивности и относительной безопасности, в ходе нашего исследования в 14 наблюдениях (10% всех пациентов с неразорвавшимися аневризмами) аневризмы при МР-ангиографии либо не выявляли, либо неадекватно определяли их размеры и форму, в основном из-за артефактов от пульсации.

КТ-ангиография оказалась более информативной в визуализации даже милиарных аневризм (минимальный размер в нашем исследовании 2,5мм). В нашем исследовании КТ-ангиографию проводили от уровня бифуркации ОСА, что позволило диагностировать сопутствующие извитости и стенозы брахиоцефальных артерий, затрудняющих эндоваскулярный доступ к аневризме. Предложенные нами реконструкции КТ-ангиографии аневризм различных локализаций благодаря сочетанию изображений сосудистых и костных структур не только отражают анатомические особенности аневризмы и артериального круга

большого мозга, но также призваны давать информацию, помогающую выбрать тактику лечения и планировать операционный доступ.

КТ-ангиография оказалась малоэффективной у пациентов с интракраниальными опухолями, имитирующими аневризмы (2 наблюдения). МРТ стала методом выбора в дифференциальной диагностике между объемными образованиями и тромбированными аневризмами, особенно в тех случаях, когда образование располагалось в проекции хода крупной артерии. Другим недостатком КТ-ангиографии стала неадекватная оценка размеров и формы шейки аневризмы при наличии пристеночных тромбов и некальцинированных бляшек.

Размеры 62% выявленных аневризм в «холодном» периоде колебались от 4мм до 15мм. Эти аневризмы были диагностированы случайно, не сопровождались очаговой симптоматикой и нарушением функции черепно-мозговых нервов и требовали обоснования необходимости хирургического лечения. Именно данные КТ-ангиографии позволили в ходе нашего исследования оценить морфологические признаки высокого риска разрыва (42,9% неразорвавшихся аневризм) и построить пациент-специфичные модели при сложных аневризмах, чтобы проследить особенности гемодинамики на уровне несущего сосуда и аневризматического мешка, а также прогнозировать увеличение риска их разрыва при изменении морфологии и дальнейшем росте. Данные нашего исследования показывают, что изменения локальной гемодинамики у пациентов с интракраниальными аневризмами определяются, прежде всего, изменением профиля потоков крови в аневризме и зависят от большого числа факторов, включая форму, размеры, расположение купола аневризмы, наличие отходящего от купола или пришеечной части сосуда и скорости кровотока в несущем сосуде. Это подтверждает гипотезу H.Meng, V.M. Tituno с соавт. (2014), предполагавших, что тип и скорость роста отличаются у аневризм малых размеров и гигантских аневризм, склонных к тромбированию просвета [172]. По нашим данным, в моделях аневризм небольшого размера (менее 15мм) увеличение скорости и давления кровотока в несущем сосуде вызывало увеличение WSS в области как шейки, так и купола, то есть потенциальные области роста и разрыва располагались практически в любом

участке тела и шейки благодаря прогрессивному истончению стенки. Одновременно, в моделях аневризм высотой более 10мм даже в условиях имитации гипертонии отмечали увеличение WSS только на уровне шейки, но снижение на уровне купола, что, согласно теории L.Kadasi (2015) способствует росту аневризмы путем увеличения пристеночного тромбообразования. Таким образом, поведение WSS в области купола аневризмы зависит больше не от анатомии или наличия отходящего сосуда и его диаметра, а коррелирует с патогенетическими механизмами роста аневризмы.

Более точной оценка дополнительных факторов риска разрыва в нашем исследовании стала возможной при использовании 4D КТ - ангиографии, синхронизированной с ЭКГ, при визуальной оценке изменения формы аневризмы во время прохождения пульсовой волны. Наиболее значимой эта информация оказалась для пациентов с аневризмами «стандартных» размером (3-15мм), не проявляющими себя клинически вплоть до момента разрыва (62% выявленных в ходе нашего исследования). У 62,5% таких аневризм обнаружили несинхронную пульсацию, свидетельствующую о слабости стенки в момент пульсового удара и высоком риске дальнейшего роста (OR=10,800 при верхней границе доверительного интервала 95% CI=0,997, нижней границе CI=117,003), что ассоциировано с увеличением риска разрыва (до 3,1%) в сравнении со стабильной аневризмой тех же размеров (0,1% в год) [215]. Результаты нашего исследования показали, что риск быстрого роста наблюдается также у аневризм с дивертикулами OR=48,000 при верхней границе доверительного интервала 95% CI=2,470, нижней границе CI=932,900). Можно предположить, что наличие дивертикула и более быстрый рост аневризмы взаимосвязаны благодаря воздействию пульсовой волны и постепенному локальному истончению стенки аневризмы. Это предположение подтверждается также отсутствием несинхронной пульсации у гигантских аневризм с более медленным током крови и изменением траектории пульсовой волны в просвете аневризмы.

Изучая особенности локальной гемодинамики у пациентов с неразорвавшимися аневризмами, можно предположить взаимное влияние аневризм

больших размеров с рециркуляцией крови в просвете на кровоснабжение в бассейне несущей артерии в целом. Включение в протокол обследования пациентов КТ-перфузии позволило доказать зависимость периферического кровотока в бассейне несущей артерии от размеров и локализации аневризмы. По данным нашего исследования дефицит перфузии чаще отмечали при аневризмах размером более 15мм (42% наблюдений с дефицитами перфузии), причем распространенные нарушения перфузии преобладали над локальными. Анализ показывает, что распространенность дефицита перфузии напрямую зависит от размеров контрастируемого просвета аневризмы: у пациентов с частично тромбированными аневризмами с контрастируемым просветом менее 15 - 16мм преобладали локальные изменения перфузии вследствие объемного воздействия. Напротив, наибольший объем гипоперфузии в бассейне несущей артерии наблюдали при гигантских нетромбированных аневризмах, когда размер контрастируемого просвета превышал 25мм.

Глубина дефицита перфузии не всегда коррелировала с распространенностью нарушений. Нетромбированные аневризмы больших размеров (более 15мм) сопровождались снижением CBF в бассейне несущей артерии, которое охватывало, как правило, более одной доли, но сочеталось с практически неизмененным либо незначительно сниженным CBV, что характерно для компенсированной либо субкомпенсированной гипоперфузии с достаточно развитым коллатеральным кровотоком. Аналогичные изменения перфузии описаны при хронической ишемии у пациентов с окклюзионно-стенотическими заболеваниями БЦА [42]. Локальный дефицит перфузии на уровне купола аневризмы при частично тромбированных гигантских аневризмах, сопровождался снижением как CBF, так и CBV до значений, соответствующих глубоким ишемическим изменениям, что соответствует длительной компрессии паренхимы головного мозга за счет купола аневризмы. У всех пациентов локализация гипоперфузии в 100% случаев соответствовала бассейну несущей аневризму артерии.

Выявление дефицита перфузии головного мозга в бассейне несущей артерии и состояние коллатерального кровотока на этом уровне позволяет объяснить наличие стойкой неврологической симптоматики, вплоть до транзиторных ишемических атак, не связанной с объемным воздействием, у пациентов с нетромбированными аневризмами размером более 16мм, и особенно у пациентов с гигантскими аневризмами. Наличие зоны гипоперфузии в дооперационном периоде является дополнительным фактором риска развития ишемических изменений на фоне развития ангиоспазма либо вследствие осложнений общей анестезии и неконтролируемого артериального давления, поскольку ауторегуляция на этом участке кровотока изначально нарушена. Таким образом, изменения регионального кровотока, выявленные при первичном обследовании, становятся основанием для применения методов реваскуляризации, как этапа операции, у пациентов с гигантскими аневризмами, для улучшения кровоснабжения в бассейне несущей артерии и профилактики развития ишемических изменений.

У пациентов с нетравматическим САК, помимо выявления источника кровоизлияния, одной из ключевых задач лучевой диагностики является необходимость оценки риска развития клинически значимого ангиоспазма. Данные литературы и рекомендательные протоколы предлагают ориентироваться на сочетанное использование ТКДГ для определения тяжести ангиоспазма и нативной КТ для оценки развившейся ишемии [9,27,46,208]. Однако данные анализа группы 84 пациентов с ангиоспазмом, обследованных в соответствии с этими рекомендациями, показали корреляцию только между нарастанием ЛСК и фактом развития ишемии мозга ($R=0.001134$ при $p<0,005$, $N=84$). Повышение ЛСК не позволяет предсказать потенциальный объем ишемии, от которого зависит исход заболевания. Анализ показал достоверную корреляцию между объемом ишемии более 100см^3, развитием синдрома поперечной и аксиальной дислокации ($R=0.004939$ при $p<0,005$, $N=84$). Таким образом, данные лучевой диагностики должны прежде всего давать прогноз риска развития массивной ишемии мозга, которая, по нашим данным, не всегда сопровождается резким подъемом ЛСК. С

другой стороны, анализ выявленной в данной группе ишемии мозга показал зависимость объема и распространенности ишемии от бассейна спазмированной артерии. Например, критический ангиоспазм ПМА-ПСА редко приводил к массивной ишемии и дислокационному синдрому (22,2% ангиоспазма ПМА-ПСА). С другой стороны, разрывы аневризм СМА и ВСА с большим бассейном кровоснабжения и более развитыми коллатералями редко сопровождались критическим ангиоспазмом (10% наблюдений), но чаще приводили к развитию ишемии более 100см3 (52% разрывов аневризм СМА), инвалидизации пациентов и летальным исходам. Похожие данные представил в 2006г. M. Li с соавт., в работе которых ишемические изменения у пациентов с разрывом СМА встречали почти в 2 раза чаще, чем у пациентов с разрывом аневризм ПМА-ПСА. Такая зависимость объема ишемии от бассейна несущей артерии может быть признаком резкого нарушения коллатерального кровотока, связанного с явлениями ангиоспазма на уровне капиллярного русла. Данную гипотезу подтверждает также исследование пациентов в динамике. В 76,4% наблюдений изменение ЛСК в динамике сопровождалось к увеличению распространенности ишемии по данным нативного КТ либо к появлению новых ишемических очагов. Однако в 18,1% наблюдений рост ЛСК не приводил к развитию либо изменению первоначального объема ишемии. Это наблюдение доказывает, что в развитии ишемических изменений при ангиоспазме активное участие принимают нарушения на уровне церебральной микроциркуляции, обеспечивающие в ряде случаев достаточное коллатеральное кровоснабжение даже при наличии выраженного спазма центральных сегментов интракраниальных артерий.

В силу ограничений метода патология периферического звена церебрального кровотока практически не находит отражения при ТКДГ, достоверная связь с истощением коллатерального кровотока на фоне дефицита перфузии не доказана. Поэтому появилась необходимость изучить возможности КТ - перфузии в диагностике ишемии у пациентов с ангиоспазмом.

Для оценки КТ-перфузии при нетравматическом САК была выбрана группа из 45 пациентов, поступивших в первые 8 суток после разрыв аневризмы, то есть,

в период статистически вероятного развития ангиоспазма, в 71% наблюдений с кровоизлиянием Fisher III-IV, для которого также характерен высокий риск ишемии при спазме [9,10,27]. При динамическом наблюдении пациентов разделили на 4 подгруппы в зависимости от типа изменений данных КТ-перфузии.

Общим выводом для всех подгрупп при нетравматическом САК стала зависимость глубины и распространенности дефицитов перфузии при поступлении от бассейна несущей артерии, что наблюдалось и у пациентов, обследованных с помощью ТКДГ и нативной КТ. Более распространенными, но менее глубокими, были нарушения перфузии при разрывах аневризм ВСА и СМА, в то время как разрывы аневризм ПМА-ПСА приводили к локальному дефициту периферического кровотока лобных долей, однако с более резким снижением CBF и CBV, MTT 6-9с, характерным для олигемии. Отсутствовала корреляционная зависимость между формой внутричерепного кровоизлияния по шкале Fisher и объемом ишемии, хотя сохранялась корреляция между распространенностью САК и фактом развития ишемии мозга (выявляли у 71% пациентов с САК Fisher III-IV, ишемию объемом более 100см3 - только у 45,2% пациентов, неблагоприятный исход у 54,8%). Также подтверждена корреляционная зависимость развития ишемии мозга при ангиографически подтвержденном ангиоспазме при поступлении (R=0,473665 при p <0,05000, N=45). Однако на исход влиял тип выявленного спазма: периферический спазм в 100% случаев приводил к развитию массивной ишемии и летальному исходу, независимо от всех других факторов, включая метод лечения пациента.

В отличие от других методов диагностики именно нарушения перфузии, особенно в послеоперационном периоде, оказали наибольшее влияние на развитие массивной ишемии и исход заболевания при ангиоспазме (R=0,671662 при p <0,05000, N=45). Дефицит перфузии только в дооперационном периоде сопровождался массивной ишемией в 42,9% случаев (всегда с неблагоприятным исходом). Однако, прогрессирование уже имеющегося дефицита в послеоперационном периоде в 78,6% случаев приводил к исходу ШИГ 1-3 балла.

Послеоперационное нарушение перфузии в любой срок после операции сопровождалось развитием ишемии в 100% случаев, массивной ишемии – в 61,1% случаев, приводило к неблагоприятному исходу (ШИГ 1-3 балла) в 68,4% случаев. Неблагоприятными факторами, оказывающими влияние на исход заболевания у пациентов с разрывом аневризм, оказались ангиоспазм периферического типа, подтвержденный ангиографически, и наличие стойкого прогрессирующего дефицита перфузии со снижением CBF менее 20мл/100г/мин, CBV менее 1мл/100г, сохраняющегося в послеоперационном периоде.

Выявленные в остром периоде САК нарушения перфузии могли сохраняться и в отдаленном периоде после выключения аневризм. Хотя исследования по изучению неврологических дефицитов после перенесенного САК, немногочисленны, данные литературы утверждают, что в 59-80% наблюдений у пациентов с выключенными аневризмами сохраняются когнитивные нарушения и снижается качество жизни [190]. Авторы связывают выявленные нарушения со скрытыми дефицитами перфузии по аналогии с механизмом развития когнитивных дисфункций у пациентов с другими нервными болезнями с хроническим течением (например при рассеянном склерозе без множественных очагов поражения либо при окклюзионно-стенотических заболеваниях БЦА с признаками хронической ишемии мозга).

В наше исследование вошла группа из 69 пациентов, которым проводилось исследование в динамике с применением КТ-перфузии, в период до 48мес после операции.

Применение КТ-перфузии у пациентов в отдаленном послеоперационном периоде позволило определить особенности нарушений церебральной гемодинамики и состоятельности коллатерального кровотока после выключения интракраниальных аневризм. У пациентов, оперированных по поводу неразорвавшихся аневризм, дефициты перфузии возникали только в бассейне несущей артерии в течение 6-12мес после операции, с незначительным снижением показателей и улучшением картины в динамике в 82,6% наблюдений. По-

видимому, требовалось не менее 12-24 месяцев после операции для адаптации церебральной гемодинамики к возникшему дефициту и включения резервных капилляров для восстановления перфузии. Наиболее значимым фактором, влияющим на развитие дефицита перфузии в отдаленном периоде, оказалось сужение несущей артерии за счет наложения клипса либо вследствие эмболизации. В отличие от мнения T. Huttunenn et al. (2011), способ выключения аневризмы из кровотока не коррелировал с развитием дефицитов перфузии в отдаленном послеоперационном периоде [125]. Этот вывод перекликается с данными L.Evered et al. [101]. Нарушение перфузии преимущественно диагностировали в коре височной доли, включая базальные отделы, гиппокампальные области, поясные и лобные извилины, белое вещество и базальные ядра страдали только при гипоперфузии большого объема. Подобная локализация нарушений перфузии может сопровождаться когнитивными нарушениями и проявлениями депрессии.

У пациентов, оперированных по поводу разрыва аневризм и перенесших ангиоспазм, дефициты перфузии оказались наиболее глубокими и длительными, часто охватывающими более 1 бассейна, восстановление произошло только в 8,3% наблюдений. По-видимому, изменения стенок интракраниальных артерий при ангиоспазме, описанные В.В. Крыловым с соавт., являются лишь частично обратимыми, коллатеральный кровоток у таких пациентов не восстанавливается до нормальных значений. Локализация дефицитов перфузии зависела от бассейна несущей артерии, но как правило, вовлекала базальные отделы височной доли и гиппокамп. Таким образом, перенесенный ангиоспазм, доказанный ангиографически либо допплерографически, является фактором риска развития когнитивных нарушений в отдаленном послеоперационном периоде после выключения аневризмы.

Результаты исследования показывают необходимость включения в алгоритм обследования пациентов с аневризмами головного мозга функциональных методик лучевой диагностики, таких как 4D ЭКГ-синхронизированная КТ-ангиография и КТ-перфузия, для более глубокого и точного понимания механизмов роста аневризм, оценки их разрыва и принятия решения о хирургической тактике при

сложных аневризмах. При нетравматическом САК перфузионные методики позволяют прогнозировать развитие массивной ишемии, влияющей на исход и отбирать пациентов для реабилитации и лечения по поводу когнитивных нарушений в отдаленном послеоперационном периоде.

ЗАКЛЮЧЕНИЕ

Среди причин нетравматического субарахноидального кровоизлияния (САК) разрывы аневризм интракраниальных артерий занимают лидирующую позицию и являются источником 50-70% всех внутричерепных кровоизлияний (В.В. Крылов, И.М. Годков, 2011). Методы лучевой диагностики применяются на каждом этапе выявления и оценки интракраниальных аневризм, как без разрыва, так и при нетравматическом САК. «Золотым стандартом» в диагностике аневризм остается церебральная ангиография (ЦАГ), однако все большее значение приобретает компьютерно-томографическая (КТ-) и магнитно-резонансная ангиография (МР-ангиография), которые, по данным различных исследователей, во многих случаях с успехом заменяют ЦАГ (Г.Е. Труфанов, 2006, И.Н. Пронин, 2008). Тем не менее, нет четкого понимания того, какую последовательность методов нужно использовать при подготовке к хирургическому вмешательству и какой должна быть обработка полученных данных для выбора тактики операции, доступа и возможных комбинированных методов лечения.

Изучение патофизиологии роста интракраниальных аневризм и применение современных методов математического моделирования гемодинамических процессов сделало возможным построение пациент-ориентированных моделей на основании данных лучевой диагностики и приблизило нас к пониманию механизма нарушений локальной гемодинамики в аневризмах, сделало возможным более точную оценку факторов риска разрыва на основании данных математического анализа параметров кровотока. Хотя для построения математических моделей используются данные всех методов лучевой диагностики, остается не до конца изученной возможность прогнозирования дальнейшего роста аневризм и оценка факторов риска разрыва по данным моделей, созданных на основании КТ изображений, в том числе полученных в результате динамического контрастирования.

Алгоритм первичного обследования пациентов с нетравматическими кровоизлияниями вследствие разрыва интракраниальных аневризм описан в

российских и зарубежных рекомендательных протоколах и включает в себя в нативную КТ и КТ-ангиографию. Данные исследований последних лет свидетельствуют о растущем значении нарушений периферического кровотока в отношении риска развития ишемии у пациентов с церебральным ангиоспазмом. Поскольку доказано, что КТ-перфузия является наиболее ранним методом диагностики ишемических изменений и основана на оценке периферического звена кровотока, метод может играть большую роль в прогнозировании развития ишемии при спазме.

Данная работа призвана объединить результаты исследований за период 2012-2018гг., направленных на изучение диагностической ценности КТ-перфузии на всех этапах обследования у пациентов с интракраниальными аневризмами. Для оценки нарушений церебральной перфузии были выделены 3 группы пациентов: с неразорвавшимися аневризмами, с нетравматическими внутричерепными кровоизлияниями, в отдаленном послеоперационном периоде. В каждой группе пациентов анализировали особенности перфузионных дефицитов и соотносили их с данными КТ-ангиографии, КТ и МРТ головного мозга для понимания целостной картины нарушений гемодинамики в зависимости от выявленной патологии.

Исследование показало, что нарушения перфузии встречаются на всех этапах диагностического алгоритма у пациентов с интракраниальными аневризмами. При неразорвавшихся аневризмах дефициты перфузии у пациентов с аневризмами размером более 15мм могут вызывать неврологические нарушения и являются одним из факторов риска развития ишемии в послеоперационном периоде, а также могут сохраняться в отдаленном периоде после выключения аневризмы из кровотока, особенно при деформации несущего сосуда после операции. Длительно существующие, таким образом, хронические перфузионные нарушения могут приводить к стойким когнитивным расстройствам.

У пациентов с нетравматическими внутричерепными кровоизлияниями исследование показало, что традиционные предикторы развития ишемии вследствие ангиоспазма (оценка кровоизлияний по шкале Fisher, данные ТКДГ) не способны предсказать объем и распространенность ишемических нарушений,

которые, в конечном итоге, оказывают влияние на исход заболевания. Только сочетанное применение КТ головного мозга, КТ-ангиографии интракраниальных артерий и КТ-перфузии позволяют в остром периоде кровоизлияния оценить не только риск развития ангиоспазма, но и риск развития ишемии большого объема вследствие декомпенсации механизмов ауторегуляции кровотока. Степень нарушения ауторегуляции мозгового кровотока легла в основу показаний к экстренной реваскуляризации у пациентов в остром периоде разрыва аневризм.

Таким образом, КТ-перфузия является необходимым методом обследования у пациентов с интракраниальными аневризмами и должны быть включена в алгоритм обследования на всех этапах диагностики.

ВЫВОДЫ

1. Сочетанное применение нативной КТ, КТ-ангиографии и КТ-перфузии позволяет наиболее точно диагностировать церебральный ангиоспазм и прогнозировать объем и распространенность ишемических изменений головного мозга, что влияет на исход заболевания у пациентов с нетравматическими внутричерепными кровоизлияниями

2. У большинства пациентов с аневризмами максимальным размером более 15мм развиваются нарушения церебральной перфузии по типу хронической ишемии в бассейне несущей артерии, что приближает нас к пониманию механизма развития неврологических нарушений у пациентов с неразорвавшимися аневризмами

3. Данные КТ-ангиографии и КТ-перфузии позволяют оценить локальные нарушения кровотока на уровне аневризмы, связанные с механизмом ее роста, и могут быть использованы в математическом моделировании при создании пациент ориентированных моделей для оценки риска разрыва аневризмы

4. Ангиоспазм, распространяющийся на периферические сегменты интракраниальных артерий, визуализируется по данным КТ-ангиографии и КТ-перфузии и является предиктором неблагоприятного исхода у пациентов с разрывами аневризм

5. Объем ишемии мозга при церебральном ангиоспазме коррелирует с нарушениями перфузии в бассейне несущей артерии и не зависит от формы внутричерепного кровоизлияния по Fisher, давности кровоизлияния, способов операции и изменений при ТКДГ

6. Сохранение либо прогрессирование дефицита перфузии в послеоперационном периоде со снижением CBF менее 20мл/100г/мин и CBV менее 1мл/100г коррелирует с развитием ишемии большого объема и может быть предиктором неблагоприятного исхода

7. Экстренная реваскуляризация эффективна для профилактики ишемии вследствие ангиоспазма у пациентов с разрывами аневризм ВСА и СМА при

использовании данных КТ перфузии для отбора на операцию. Реваскуляризация неэффективна у пациентов с аневризмами ПМА-ПСА

8. Деформация несущего сосуда и перенесенный ангиоспазм коррелируют с нарушениями перфузии височных и лобных долей через 6 месяцев и более после выключения аневризмы из кровотока, независимо от способа операции, и могут быть причиной развития когнитивных нарушений в отдаленном послеоперационном периоде

ПРАКТИЧЕСКИЕ РЕКОМЕНДАЦИИ

1. Для скрининга неразорвавшихся аневризм можно рекомендовать любые ангиографические методики (КТ- либо МР-ангиографию, церебральную ангиографию), однако оптимальным методом исследования при подготовке к операции остается КТ-ангиография

2. КТ-ангиография у пациентов с интракраниальными аневризмами должна проводиться от уровня бифуркации ОСА, включая весь объем интракраниальных артерий вплоть до мелких ветвей. Обязательна оценка экстракраниальных отделов внутренних, наружных сонных и позвоночных артерий для выбора тактики операции

3. При выявлении аневризмы диаметром более 25мм исследование должно быть дополнено КТ-перфузией с целью исключения признаков хронической ишемии мозга и определения состоятельности коллатерального кровотока

4. У пациентов с частично либо полностью тромбированными аневризмами исследование должно быть дополнено МРТ головного мозга с обязательным T2Gre либо SWI/SWAN и 3D TOF МР-ангиографией

5. Описание КТ- либо МР-ангиографии у пациентов с интракраниальными аневризмами должно включать оценку риска разрыва аневризмы на основании морфологических признаков. При наличии программного обеспечения у пациентов с неразорвавшимися аневризмами желательно использовать 4D КТ-ангиографию для дополнительной оценки риска разрыва

6. Пациенту с нетравматическим САК при поступлении показано проведение нативной КТ головного мозга, КТ-ангиографии интракраниальных артерий, КТ-перфузии головного мозга с целью наиболее полной оценки источника кровоизлияния и подготовки к операции (в том числе с использованием комбинированных методик)

7. Отбор пациентов на экстренную реваскуляризацию при нетравматическом САК должен быть основан на данных клинического

обследования, КТ-ангиографии и КТ-перфузии. Показаниями к реваскуляризации являются: разрыв аневризмы СМА либо ВСА в остром периоде, отсутствие видимой ишемии при нативной КТ, КТ-ангиографически доказанный локальный либо распространенный спазм центральных сегментов ВСА либо СМА, дефицит перфузии в бассейне спазмированной артерии с косвенными признаками достаточного коллатерального кровотока

8. При отсутствии источника кровоизлияния по данным КТ-ангиографии и КТ-перфузии рекомендуется ЦАГ. В случае отрицательного результата по данным ЦАГ желательна КТ-ангиография в динамике через 7-10 дней либо при подозрении на повторный разрыв аневризмы

9. С целью диагностики ангиоспазма и отсроченной ишемии мозга рекомендуется ежедневный допплерографический контроль с измерением ЛСК по СМА, ПМА, ВСА и индекса Линденгаарда. При резком (в течение 24ч) повышении ЛСК по данным ТКДГ (более 200см/с) и появлении либо прогрессировании неврологического дефицита рекомендуется проведение КТ-перфузии головного мозга с целью исключения острой ишемии. С учетом дозы эффективного облучения допустимо проведение КТ-перфузии не более 3 раз за госпитализацию

10. В случае комбинированного лечения, включающего реваскуляризирующий этап, рекомендуется проведение КТ-ангиографии и КТ-перфузии на 3-5-е сутки после операции и на 14-е сутки после операции для оценки эффективности работы анастомоза

11. В отдаленном послеоперационном периоде рекомендуется КТ-ангиография интракраниальных артерий и КТ-перфузия головного мозга через 6 и 12 мес. после выключения аневризмы из кровотока. В случае адекватного выключения аневризмы и отсутствия неврологически значимых дефицитов перфузии и гидроцефалии дальнейшее динамическое наблюдение возможно с помощью неинвазивной МР-ангиографии

СПИСОК СОКРАЩЕНИЙ

АВМ – артериовенозная мальформация

АД – артериальное давление

БА – базиллярная артерия

БЦА – брахиоцефальные артерии

ВСА – внутренняя сонная артерия

ГЭБ – гематоэнцефалический барьер

ЗМА – задняя мозговая артерия

ЗНМА – задняя нижняя мозжечковая артерия

ЗСоА – задняя соединительная артерия

ИВЛ – искусственная вентиляция легких

КТ-компьютерная томография

КТ-ангиография – компьютерно-томографическая ангиография

КТ-перфузия – компьютерно-томографическая перфузия

ЛСК – линейная скорость кровотока

МРТ-магнитно-резонансная томография

МР-ангиография – магнитно-резонансная ангиография

НСА – наружная сонная артерия

ОНМК – острое нарушение мозгового кровообращения

ОФЭКТ – однофотонная эмиссионная компьютерная томография

ПСА – передняя соединительная артерия

ПМА – передняя мозговая артерия

ПЭТ – позитронная эмиссионная томография

САК – субарахноидальное кровоизлияние

СМА – средняя мозговая артерия

ТКДГ – транскраниальная допплерография

ЦАГ – церебральная ангиография

ЭКГ - электрокардиография

Ca^{2+} - кальций

Cl^- – хлор

CBF – cerebral blood flow (скорость церебрального кровотока)

CBV – cerebral blood volume (объем церебрального кровотока)

MTT – mean transit time (время транзита контрастированной крови)

PC – фазово-контрастная МР-ангиография (phase contrast)

WSS – wall shear stress (напряжение пристеночного сдвига)

СПИСОК ЛИТЕРАТУРЫ

1. Григорьева Е.В. Особенности гемодинамики интракраниальных аневризм / Григорьева Е.В., Годков И.М., Полунина Н.А., Крылов В.В. // Нейрохирургия. – 2013. – № 3. – С. 76-79.

2. Григорьева Е.В. КТ-перфузия у пациентов после наложения экстра-интракраниального микрохирургического анастомоза в отдаленном послеоперационном периоде/ Григорьева Е.В., Лукьянчиков В.А., Токарев А.С., Крылов В.В. // Журнал неврологии и психиатрии. – 2014. – №9. – С.38-42.

3. Григорьева Е.В. Дигитальная субтракционная или КТ-ангиография при нетравматическом субарахноидальном кровоизлиянии: за и против/ Григорьева Е.В., Природов А.В. // Нейрохирургия. – 2014. – № 2. – С.60-65

4. Григорьева Е.В. Оценка церебральной гемодинамики методом компьютерно-томографической перфузии у пациентов с интракраниальными аневризмами/ Григорьева Е.В., Крылов В.В. // Вестник рентгенологии и радиологии. – 2015. – № 2. – С.5-14

5. Григорьева Е.В. Экстренный микрохирургический анастомоз у пациента с ангиоспазмом и ишемией головного мозга после разрыва аневризмы головного мозга/ Григорьева Е.В., Лукьянчиков В.А., Крылов В.В. и др. // Российский нейрохирургический журнал имени профессора А.Л. Поленова. – 2015. – 4 Том VII. - №1

6. Григорьева Е.В. Особенности КТ-ангиографии и построения 2D- и 3D-реконструкций предоперационного планирования у пациентов с интракраниальными аневризмами/ Григорьева Е.В., Полунина Н.А., Лукьянчиков В.А., Крылов В.В. // Нейрохирургия. – 2017. - №3. – С.88-95

7. Карпунин А.Ю. Церебральный ангиоспазм у пострадавших с тяжелой черепно-мозговой травмой / А.Ю. Карпунин, С.С. Петриков, Л.Т. Хамидова, В.В. Крылов / Нейрохирургия. – 2015. – № 4. – С. 17-23.

8. Корниенко В. Н. Исследование тканевой перфузии головного мозга методом компьютерной томографии / В.Н. Корниенко, И.Н. Пронин, И.С. Пьяных, Л.М. Фадеева / Медицинская визуализация. – 2007. – № 2. – С. 70–81.

9. Коновалов А.Н. Рекомендательный протокол ведения больных с субарахноидальным кровоизлиянием вследствие аневризм сосудов головного мозга / А.Н. Коновалов, В.В. Крылов, Ю.М. Филатов и др. / Журнал вопросы нейрохирургии им. Н.Н. Бурденко. – 2006. – № 3. – С. 3-10.

10. Крылов В.В. Сосудистый спазм при субарахноидальном кровоизлиянии / В.В. Крылов, Гусев С.А., Титова Г.П., Гусев А.С. // Москва. – 2001. – 208 с.

11. Крылов В.В. Гемодинамические факторы образования, роста и разрыва аневризм головного мозга / В.В. Крылов, И.М. Годков // Неврологический журнал. – 2011. – №1. – С. 4-9.

12. Крылов В.В. Хирургия аневризм головного мозга / В.В. Крылов (ред.), Годков И.М. // Москва. – 2011. – Т.1. – С. 23-35.

13. Крылов В.В. Факторы риска хирургического лечения аневризм средней мозговой артерии в остром периоде кровоизлияния / В.В. Крылов, А.В. Природов / Нейрохирургия. – 2011. – №1. – С. 31-41.

14. Крылов В.В. Успешное наложение экстренного широкопросветного экстра-интракраниального анастомоза у больной с гигантской аневризмой офтальмического сегмента внутренней сонной артерии / Крылов В.В., Нахабин О.Ю., Лукьянчиков В.А., Полунина Н.А., Куксова Н.С., Григорьева Е.В., Хамидова Л.Т. // Российский нейрохирургический журнал им. профессора А.Л. Поленова. - 2011. - Т.3. № 4. - С. 44-51.

15. Крылов В.В. Компьютерная томография и магнитно-резонансная томография в диагностике аневризм головного мозга/ Крылов В.В., Григорьева Е.В. // Нейрохирургия. М. – 2012. – № 3. – С. 9-17.

16. Крылов В.В. Наложение широкопросветного экстра-интракраниального анастомоза у больной с гигантской аневризмой кавернозного отдела правой внутренней сонной артерии / Крылов В.В., Нахабин О.Ю., Полунина

Н.А., Лукьянчиков В.А., Куксова Н.С., Григорьева Е.В., Хамидова Л.Т. // Вопросы нейрохирургии им. Н.Н. Бурденко. – 2012. – Т. 76. – № 5. – С. 40-47.

17. Крылов В.В. Предоперационные факторы риска неблагоприятного исхода хирургического лечения аневризм передней мозговой и передней соединительной артерий в остром периоде кровоизлияния / В.В. Крылов, И.В. Сенько / Нейрохирургия. – 2012. – №4. – С. 49-56.

18. Крылов В.В. Моделирование гемодинамических изменений в артериях и артериальных аневризмах головного мозга при сосудистом спазме / Крылов В.В., Природов А.В., Архипов И.В., Гаврилов А.В., Григорьева Е.В., Ганин Г.В., Ятченко А.М. // Нейрохирургия. М. – 2013. – № 4. – С.16-25.

19. Крылов В.В. Лечение пациентов с атеросклеротическим поражение брахиоцефальных артерий в сочетании с интракраниальными аневризмами / В.В. Крылов, В.Л. Леменев, А.А. Мурашко, В.А. Лукьянчиков, В.А. Далибалдян / Нейрохирургия. – 2013. – № 2. – С. 80-85.

20. Крылов В.В. Успешное выключение из кровотока аневризмы правой каллезомаргинальной артерии с созданием интра-интракраниального анастомоза / В.В. Крылов, О.Ю. Нахабин, А.Г. Винокуров, Н.А. Полунина, В.А. Лукьянчиков / Нейрохирургия. – 2013. – № 4. – С. 58-63.

21. Крылов В.В. Первый опыт выполнения широкопросветных экстра-интракраниальных анастомозов для лечения больных с гигантскими аневризмами внутренней сонной артерии/ Крылов В.В., Нахабин О.Ю., Полунина Н.А., Лукьянчиков В.А., Винокуров А.Г., Куксова Н.С., Григорьева Е.В., Хамидова Л.Т., Ефременко С.В. // Нейрохирургия. – 2013. – № 2. – С. 25-39

22. Крылов В.В. Новые технологии в хирургии нетравматических внутричерепных кровоизлияний/ Крылов В.В., Дашьян В.Г., Левченко О.В., Природов А.В., Годков И.М., Дмитриев А.Ю., Нахабин О.Ю., Лукьянчиков В.А., Токарев А.С., Сенько И.В., Хуторной Н.В., Полунина Н.А., Климов А.Б., Рябухин В.Е., Коршикова А.Н., Григорьева Е.В., Куксова Н.С., Хамидова Л.Т. // Журнал им. Н.В. Склифосовского Неотложная медицинская помощь. - 2013. - № 3. - С. 48-54

23. Крылов В.В. Хирургические методы профилактики и лечения сосудистого спазма у больных после разрыва аневризм сосудов головного мозга / В.В. Крылов, А.В. Природов, Т.К. Кузнецова / Нейрохирургия. – 2014. – №1. – С. 104-115.

24. Крылов В.В. Хирургическое лечение пациентов с сочетанием интракраниальных аневризм и атеросклеротического поражения брахиоцефальных артерий/ Крылов В.В., Леменев В.Л., Дашьян В.Г., Левченко О.В., Нахабин О.Ю., Полунина Н.А., Григорьева Е.В. и др. // Российский нейрохирургический журнал им. А.Л. Поленова. – 2014. – Т.6. – № 2. – С. 41-49.

25. Крылов В.В. Клинические рекомендации по лечению неразорвавшихся аневризм головного мозга / В.В. Крылов, Элиава Ш.Ш., Яковлев С.Б., Хейреддин А.С., Белоусова О.Б., Полунина Н.А. Материалы пленума правления Ассоциации нейрохирургов России. – 2015. – Красноярск. – 28с.

26. Крылов В.В. Клинические рекомендации по лечению «сложных» аневризм головного мозга / В.В. Крылов, Н.А. Полунина. Материалы пленума правления Ассоциации нейрохирургов России. – 2015. – Красноярск. – 23с

27. Крылов В.В. Выбор сроков открытого хирургического лечения больных с разрывом церебральных аневризм, осложненных массивным базальным субарахноидальным кровоизлиянием (Fischer III) / В.В. Крылов, В.Г. Дашьян, Т.А. Шатохин, Ф.А. Шарифуллин, А.А. Солодов и др. / Нейрохирургия. – 2015. – №3. – С. 11-17.

28. Крылов В.В. Операции реваскуляризации в хирургии аневризм сосудов головного мозга/ Крылов В.В., Леменев В.Л., Дашьян В.Г., Лукьянчиков В.А., Токарев А.С., Нахабин О.Ю., Полунина Н.А., Сенько И.В., Далибалдян В.А., Григорьева Е.В., Климов А.Б., Рябухин В.Е // Ангиология и сосудистая хирургия. – 2016. – Т. 22. – № 1. – С. 130-136.

29. Крылов В.В. Моделирование гемодинамических изменений в аневризме средней мозговой артерии на фоне патологии периферического кровотока/ Крылов В.В., Гаврилов А.В., Ятченко А.М., Григорьева Е.В. и др. // Журнал неврологии и психиатрии. – 2016. - №5. – С.57-64.

30. Крылов В.В. Успешное выключение из кровотока сложной аневризмы средней мозговой артерии с применением комбинированного реваскуляризирующего вмешательства/ Крылов В.В., Полунина Н.А., Лукьянчиков В.А., Григорьева Е.В. и др. // Вопросы нейрохирургии им. Н.Н. Бурденко. – 2016. – Т. 80. – № 2. – С. 63-71.

31. Крылов В.В. Применение экстра-интракраниального микроанастомоза в лечении ишемии головного мозга у больных с нетравматическим субарахноидальным кровоизлиянием/ Крылов В.В., Дашьян В.Г., Лукьянчиков В.А., Токарев А.С., Полунина Н.А., Сытник А.В., Солодов А.А., Григорьева Е.В., Кудряшова Н.Е., Гусейнова Г.К. // Журнал неврологии и психиатрии. – 2016. – №3. – С.4-9

32. Крылов В.В. Успешное выключение из кровотока сложной аневризмы средней мозговой артерии с применением комбинированного реваскуляризирующего вмешательства/ Крылов В.В., Полунина Н.А., Лукьянчиков В.А., Григорьева Е.В., Гусейнова Г.К. // Вопросы нейрохирургии им. Н.Н. Бурденко. – 2016. – Т. 80. – № 2. – С.63-71.

33. Крылов В.В. Сравнительный анализ данных компьютерной томографии и интракраниальной допплерографии у пациентов с церебральным ангиоспазмом/ Крылов В.В., Григорьева Е.В., Хамидова Л.Т., Муслимов Р.Ш. // Неврологический журнал. – 2016. - №6. – С. 344-352.

34. Крылов В.В. Оценка церебральной перфузии в отдаленном послеоперационном периоде у пациентов с интракраниальными аневризмами/ Крылов В.В., Григорьева Е.В., Лукьянчиков В.А., Полунина Н.А. // Неврологический журнал. – 2018. - №5. – С. 213-218

35. Куксова Н.С. Оценка функционального состояния головного мозга при нетравматическом субарахноидальном кровоизлиянии. Часть I. Сосудистый спазм, ишемия мозга и электрическая активность / Н.С. Куксова, Л.Т. Хамидова, Е.Ю. Трофимова / Нейрохирургия. – 2011. – №3. – С. 34-42.

36. Куксова Н.С. Оценка функционального состояния головного мозга при нетравматическом субарахноидальном кровоизлиянии. Часть II. Сосудистый

спазм, ишемия мозга и электрическая активность / Н.С. Куксова, Л.Т. Хамидова, Е.Ю. Трофимова / Нейрохирургия. – 2011. – №3. – С. 34-42.

37. Лукьянчиков В.А. Обходное шунтирование в лечении ишемии головного мозга, обусловленной сосудистым спазмом после разрыва аневризмы / В.А. Лукьянчиков / Нейрохирургия. – 2015. – N1. – С. 90-96.

38. Лукьянчиков В.А. Возможность выполнения экстра-интракраниального микроанастомоза с использованием системы безрамной нейронавигации/ Лукьянчиков В.А., Каландари А.А., Далибалдян В.А., Шестов Е.В., Нахабин О.Ю., Полунина Н.А., Токарев А.С., Сенько И.В., Григорьева Е.В., Хамидова Л.Т., Порошина И.В. // Нейрохирургия. – 2014. – № 2. – С. 66-72.

39. Лукьянчиков В.А. Операция обходного экстра-интракраниального шунтирования с помощью анастомоза между затылочной и задней нижней мозжечковой артериями/ Лукьянчиков В.А., Полунина Н.А., Люнькова Р.Н., Токарев А.С., Каландари А.А., Далибалдян В.А., Нахабин О.Ю., Григорьева Е.В. // Нейрохирургия. – 2015. – № 1. – С. 76-81.

40. Макхамов К.Э. Ротационная ангиография с трехмерной реконструкцией сосудов в диагностике артериальных аневризм головного мозга / К.Э. Макхамов, Ф.З. Джалалов, Н.Г. Дадамянц и др. / Нейрохирургия. – 2011. – N4. – С. 30-34.

41. Нахабин О.Ю. Методика наложения широкопросветного экстра-интракраниального анастомоза при гигантских аневризмах внутренней сонной артерии / О.Ю. Нахабин, В.А. Лукьянчиков, В.В. Крылов / Нейрохирургия. – 2012. – N4. – С. 57-65.

42. Немировская Т.А., Немировский А.М., Данилов В.И., Михайлов М.К., Ибатуллин М.М., Алексеев А.Г. Оценка влияния стенозов и окклюзий внутренней сонной артерии на церебральную гемодинамику при помощи перфузионной рентгеновской компьютерной томографии / Т.А. Немировская, А.М. Немировский,

В.И. Данилов, М.К. Михайлов, М.М. Ибатуллин, А.Г. Алексеев / Казанский медицинский журнал. – 2011. – Т.92. – N3. – С. 360-363.

43. Немировская Т.Н. Перфузионная компьютерная томография в диагностике пациентов с хроническими ишемическими поражениями головного мозга: Автореферат дисс. канд. наук / Т.Н. Немировская. – 2011. – Казань. – 123с.

44. Полунина Н.А. Реваскуляризирующие операции в хирургии аневризм сосудов головного мозга / Н.А. Полунина / Нейрохирургия. – 2012. – N1. – С.82-87.

45. Хамидова Л.Т. Хирургия аневризм головного мозга / Л.Т. Хамидова, Е.Ю. Трофимова, В.В. Крылов // М.: Новое время. – 2011. – Т.1. – С. 127–144.

46. Хамидова Л.Т. Допплерографическая оценка церебральной гемодинамики у больных с разрывами артериальных аневризм головного мозга: Автореф. дисс. на соискание степени кандидата медицинских наук / Л.Т. Хамидова. – Москва. – 2012. – 24с.

47. Чупахин А.П. Измерения и анализ локальной церебральной гемодинамики у больных с сосудистыми мальформациями головного мозга / А.П. Чупахин, А.А. Черевко и др. / Патология кровообращения и кардиохирургия. – 2012. – N4. – С. 27-31.

48. Шатохин Т.А. Микрохирургическое лечение разорвавшихся аневризм головного мозга при массивном базальном субарахноидальном кровоизлиянии: Автореферат дисс. канд. мед. наук / Т.А. Шатохин, - Москва. – 2017.

49. Abraham M.K. Subarachnoid hemorrhage / M.K. Abraham, W.W. Chang / Emerg Med Ckin North Am. – 2016. Nov. – N34 (4). – P.901-916. doi: 10.1016/j.emc.2016.06.011

50. Adamczyk P. Medical Management of Cerebral Vasospasm following Aneurysmal Subarachnoid Hemorrhage: A Review of Current and Emerging Therapeutic Interventions / P. Adamczyk, S. He, A.P. Amar, W.J. / Neurology Research International. – 2013. – Article ID 462491. – 10 p. http://dx.doi.org/10.1155/2013/462491

51. Abdulrauf S. Cerebral revascularization: techniques in extracranial-to-intracranial bypass surgery / S. Abdulrauf // Philadelphia, PA: Saunders. – 2011. – P.155-160.

52. Agid R. Negative CT angiography findings in patients with spontaneous subarachnoid hemorrhage: when is digital subtraction angiography still needed? / R. Agid, T. Andersson, H. Almqvist, R.A. Willinsky, S.K. Lee, K.G. terBrugge, R.I. Farb, M. Soderman / AJNR Am J Neuroradiol. – 2010. – N31. – P. 696–705.

53. Agid R. CE-MRA for follow-up of aneurysms poststent-assisted coiling / R. Agid, M. Schaaf, R. Farb / Interv Neuroradiol. – 2012. – N18. – P. 275–283.

54. Ajiboye N. Unruptured Cerebral Aneurysms: Evaluation and Management / N. Ajiboye, N. Chalouhi, R.M. Starke, M. Zanaty, R. Bell / Hindawi Publishing Corporation Scientific World Journal. – Volume 2015. – Article ID 954954. – 10p. http://dx.doi.org/10.1155/2015/954954

55. Al-Khindi T. Cognitive and functional outcome after aneurysmal subarachnoid hemorrhage. / T. Al-Khundi, R.L. Macdonald, T.A. Schweizer. / Stroke. – 2010. – Aug; 41(8). – P. 519-36. doi: 10.1161/STROKEAHA.110.581975

56. Amin-Hanjani S. Extracranial-intracranial bypass for stroke – is this the end of the line or bump in the road? / S. Amin-Hanjani, F.D. Barker, F.T. Charbel, E.S. Connolly, J.J. Morcos, B.G. Thompson / Neurosurgery. – 2012. – N71. – P. 557-561.

57. Bai-Nan X. Hemodynamics model of fluid–solid interaction in internal carotid artery aneurysms / X. Bai-Nan, W. Fu-Yu, L. Lei, Z. Xiao-Jun, J. Hai-Yue / Neurosurg Rev. – 2011. – N (34:1). – P. 39–47.

58. Bakker N.A. Repeat digital subtraction angiography after a negative baseline assessment in nonperimesencephalic subarachnoid hemorrhage: a pooled data meta-analysis. A systematic review / N.A. Bakker, R.J. Groen, M. Foumani, M. Uyttenboogaart, O.S. Eshghi et al. / Journal of Neurosurgery. – Jan 2014. – V.120. – N1. – P. 99-103.

59. Baradaran H. Evaluating CT Perfusion Deficits in Global Cerebral Edema after Aneurysmal Subarachnoid Hemorrhage / H. Baradaran, V. Fodera, D. Mir, K. Kesavobhotla, J. Ivanidze, U. Ozbek, A. Gupta, J. Claassen, P.C. Sanelli / American Journal of Neuroradiology. – August 2015. – N 36 (8). – P. 1431-1435. DOI: https://doi.org/10.3174/ajnr.A4328

60. Bechan R.S. CT angiography versus 3D rotational angiography in patients

with subarachnoid hemorrhage / R.S. Bechan, S.B. van Rooij, M.E. Sprengers, J.P. Peluso, M. Sluzewski, C.B. Majoie et al. / Neuroradiology. – 2015. – N57. – P. 1239–46.

61. Berrington de Gonzalez A. RadRAT: a radiation risk assessment tool for lifetime cancer risk projection / A. Berrington de Gonzalez, A. Iulian Apostoaei, L.H. Veiga, et al. / J Radiol Prot. – 2012. – N32. – P. 205–22.

doi:10.1088/0952-4746/32/3/205 pmid:22810503

62. Bor A.S. Long-term, serial screening for intracranial aneurysms in individuals with a family history of aneurysmal subarachnoid hemorrhage: a cohort study / A.S. Bor, G.J. Rinkel, J. van Norden, M.J. Wermer / Lancet Neurol. – 2014. – N13. – P. 385-92.

63. Bricout N. Reduced-dose CT protocol for the assessment of cerebral vasospasm / N. Bricout, L. Estrade, F. Boustia, E. Kalsoum, J.P. Pruvo, X. Leclerc / Neuroradiology. – 2015. – N5. P. 1211–1218.

64. Brinjikji W. Racial and ethnic disparities in the treatment of unruptured intracranial aneurysms: a study of the Nationwide Inpatient Sample 2001–2009 / W. Brinjikji, A.A. Rabinstein, G. Lanzino, H.J. Cloft / Stroke. – 2012. – N43. – P. 3200–3206.

doi: 10.1161/STROKEAHA.112.671214

65. Brott T.G. Guideline on the Management of Patients with Extracranial Carotid and Vertebral Artery Disease / T.G. Brott, J.L. Halperin, S. Abbara, J.M. Bacharach, J.D. Barr, R.L. Bush et al. / Circulation. – 2011. – N124. – P. 54-130.

66. Brown R.D. Unruptured intracranial aneurysms / R.D. Brown / Semin Neurol. –2010. – N30. – P. 37–544. doi: 10.1055/s-0030-1268858.

67. Brown R.J. The Relationship Between Delayed Infarcts and Angiographic Vasospasm After Aneurysmal Subarachnoid Hemorrhage / R.J. Brown, A. Kumar, R. Dhar, T.R. Sampson, M.N. Diringer / Neurosurgery. – 2013 May. – N72(5). – P. 702–708. doi:10.1227/NEU.0b013e318285c3db.

68. Bruneau M. Long-term follow-up survey reveals a high yield, up to 30% of patients presenting newly detected aneurysms more than 10 years after ruptured intracranial aneurysms clipping / M. Bruneau, M. Rynkowski, K. Smida-Rynkowska, J.

Brotchi, O. De Witte, B. Lubicz / Neurosurg Rev. – 2011. – N34. – P. 485– 496. doi: 10.1007/s10143-011-0332-7.

69. Budohoski K.P. Impairment of cerebral autoregulation predicts delayed cerebral ischemia after subarachnoid hemorrhage: a prospective observational study / K.P. Budohoski, M. Czosnyka, P. Smielewski, M. Kasprowicz, A. Helmy, D. Bulters, et al. / Stroke. – 2012. – N43. – P. 3230–3237.

70. Budohoski K.P. Clinical relevance of cerebral autoregulation following subarachnoid haemorrhage / K.P. Budohoski, M. Czosnyka, P.J. Kirkpatrick, P. Smielewski, L.A. Steiner, J.D. Pickard / Nat Rev Neurol. – 2013. – N9. – P.152–163.

71. Carr K.R. Inflammation, Cerebral Vasospasm, and Evolving Theories of Delayed Cerebral Ischemia / K.R. Carr, S.L. Zuckerman, J. Mocco / Neurology Research International Volume. – 2013. – Article ID 506584. – 12 p.

72. Cebral J.R. Association of Hemodynamic Characteristics and Cerebral Aneurysm Rupture / J.R. Cebral, F. Mut, J. Weir, C.M. Putman / Am. J. Neurorad. – 2011. – V.32. – P. 264-70.

73. Cebral J.R. Analysis of hemodynamics and wall mechanics at sites of cerebral aneurysm rupture / J.R. Cebral, M. Vazques, D.M. Sforza et al / NeuroIntervent Surg. – 2015. – N7. – P. 530–6.

74. Chen F. Neuroimaging research on cerebrovascular spasm and its current progress / F. Chen, X. Wang, B. Wu / Acta Neurochir Suppl. – 2011. – N 110(Pt 2). – P. 233-7. doi: 10.1007/978-3-7091-0356-2_42.

75. Chen S. Controversies and evolving new mechanisms in subarachnoid hemorrhage / S. Chen, H. Feng, P. Sherchan et al. / Prog Neurobiol. – 2014. – N115. – P. 64–91. doi:10.1016/j.pneurobio.2013.09.002 pmid:24076160

76. Cheng B. 3D bone subtraction CT angiography for the evaluation of intracranial aneurysms: a comparison study with 2D bone subtraction CT angiography and conventional non-subtracted CT angiography / B.Cheng, W. Cai, C. Sun. Y. Can, J. Gong/ Acta Radiol. 2015 Sep. – N56 (9). – P. 1127-34.

doi: 10.1177/0284185114549495

77. Chien A. Enlargement of small, asymptomatic, unruptured intracranial aneurysms in patients with no history of subarachnoid hemorrhage: the different factors related to the growth of single and multiple aneurysms / A. Chien, F. Liang, J. Sayre, N. Salamon, P. Villablanca, F. Vicuela / J Neurosurg. – 2013. – N119. – P. 190–197. doi: 10.3171/2013.3.JNS121469.

78. Chein A. Morphologic and Hemodynamic Risk Factors in Ruptured Aneurysms Imaged before and after Rupture / A. Chein, J. Sayre / AJNR Am J Neuroradiol. – 2014. – N35. – P. 2130-2135.

79. Chhor V. Admission risk factors for cerebral vasospasm in ruptured brain arteriovenous malformations: An observational study / V. Chhor, Y.L. Manach, F. Clarençon, A. Nouet, J-L. Daban, L. Abdennour, L. Puybasset, T. Lescot / Critical Care. – 2011. – N15. – R190. http://ccforum.com/content/15/4/R190

80. Ciurea A.V. Subarachnoid hemorrhage and cerebral vasospasm – Literature review / A.V. Ciurea, C. Palade, D. Voinescu, D.A. Nica / Journal of Medicine and Life. – 2013. – Vol.6. – Is.2 – P. 120-125

81. Connolly E.S. Guidelines for the Management of Aneurysmal Subarachnoid Hemorrhage. A Guideline for Healthcare Professionals from the American Heart Association/American Stroke Association / E.S. Connolly, A.A. Rabinstein, J.R. Carhuapoma, C.P. Derdeyn, J. Dion, R.T. Higashida, B.L. Hoh, C.J. Kirkness, A.M. Naidech, C.S. Ogilvy, A.B. Patel, B.G. Thompson, P. Vespa / Stroke. – 2012. – N43. – P. 00-00. DOI: 10.1161/STR.0b013e3182587839

82. Cornelissen B.M.W. Hemodynamic Differences in Intracranial Aneurysms before and after Rupture / B.M.W. Cornelissen, J.J. Schneiders, W.V. Potters, R. van den Berg, B.K. Velthuis, G. Rinkel, C.H. Slump, E. VanBavel, C.B. Majoie, H.A. Marquering / AJNR Am J Neuroradiol. – October 2015. – N36 (10). – P. 1927-1933. DOI: https://doi.org/10.3174/ajnr.A4385

83. Cossu G. To Look Beyond Vasospasm in Aneurysmal Subarachnoid Haemorrhage / G. Cossu, M. Messerer, M. Oddo, R.D. Daniel. / BioMed Research International. – 2014. – V. 2014. – ID 628597. – 14p. http://dx.doi.org/10.1155/2014/628597

84. Cremers Ch.P. Different CT perfusion algorithms in the detection of delayed cerebral ischemia after aneurysmal subarachnoid hemorrhage / Ch.P. Cremers, J.W. Dankbaar, M.D. Vergouwen, P.C. Vos, E. Bennink, G.J. Rinkel, B.K. Velthuis, I.C. Schaaf / Neuroradiology. – May 2015. – N57. – P. 469-474.

85. Cremers C. CT perfusion and delayed cerebral ischemia in aneurysmal subarachnoid hemorrhage: a systematic review and meta-analysis / C. Cremers, I.C. Schaaf, E. Wensink, J.P. Greving, G.J. Rinkel, B.K. Velthuis, M.D. Vergouwen/Journal of Cerebral Blood Flow and Metabolism. – 2014. – N34. – P. 200–207.

86. Cremers Ch.H. CT perfusion during delayed cerebral ischemia after subarachnoid hemorrhage: distinction between reversible ischemia and ischemia progressing to infarction / Ch. H. Cremers, P.C. Vos, I.C. van der Schaaf, B.K. Velthuis, M.D. Vergouwen, G.J. Rinkel, J.W. Dankbaar / Neuroradiology. – 2015. – N57. – P. 897–902.

87. Crowley R. W. Angiographic vasospasm is strongly correlated with cerebral infarction after subarachnoid hemorrhage / R.W. Crowley, R. Medel, A. S. Dumont et al. / Stroke. – 2011. – N42 (4). – P. 919–923.

88. Dalyai R. Subarachnoid hemorrhage with negative initial catheter angiography: a review of 254 cases evaluating patient clinical outcome and efficacy of short- and long-term repeat angiography / R. Dalyai, N. Chalouhi, T. Theofanis, P.M. Jabbour, A.S. Dumont, L.F. Gonzalez, D.S. Gordon, V. Thakkar, R.H. Rosenwasser, S.I. Tjoumakaris / Neurosurgery. – 2013 Apr. – N.72 (4). – P. 646-52. doi: 10.1227/NEU.0b013e3182846de8.

89. Deb S. The role of transcranial Doppler ultrasound monitoring in patients with aneurysmal subarachnoid haemorrhage / S. Deb, A.J. Gogos, K.J. Drummond, P.J. Teddy / Journal of Clinical Neuroscience. – 2012. – N19(7). – P. 950–955.

90. De Ciuceis C. Cerebral small-resistance artery structure and cerebral blood flow in normotensive subjects and hypertensive patients / C. De Ciuceis, C. Cornali, E. Porteri, D. Mardighian, C. Pinardi, M.M. Fontanella, L.F. Rodella, R. Rezzani, D. Rizzoni, G.E.M. Boari, E.A. Rosei, R. Gasparotti / Neuroradiology. – 2014. – N.56. – P. 1103–1111.

91. Delgado Almandoz J.E. Diagnostic yield of delayed neurovascular imaging in patients with subarachnoid hemorrhage, negative initial CT and catheter angiograms, and a negative 7 day repeat catheter angiogram / J.E. Delgado Almandoz, Y. Kadkhodayan, B.M. Crandall, et al. / Journal of NeuroInterventional Surgery. – 2014. – N6. – P. 637-642.

92. De Marchis G.M. Brain injury visible on early MRI after subarachnoid hemorrhage might predict neurological impairment and functional outcome / G.M. De Marchis, C.G. Filippi, X. Guo, et al. / Neurocrit Care. – 2015. – N22. – P. 74–81. doi:10.1007/s12028-014-0008-6 pmid:25012392

93. de Oliveira M. Aneurysmal subarachnoid haemorrhage from a neuroimaging perspective / M. de Oliveira, A. Mansur, A. Murphy, D. Turkel-Parrella, M. Macdonald, M.R. Macdonald, W. Montanera, Th. R. Marotta, A. Bharatha, Kh. Effendi, T. Schweizer / Critical Care. – 2014. – N18. – P. 557.

94. de Rooij N.K. Delayed cerebral ischemia after subarachnoid hemorrhage: a systematic review of clinical, laboratory, and radiological predictors / N.K. de Rooij, G.J. Rinkel, J.W. Dankbaar, C.J. Frijns / Stroke. – 2013. – N44. – P. 43–54.

95. Dhar R. Relationship Between Angiographic Vasospasm and Regional Hypoperfusion in Aneurysmal Subarachnoid Hemorrhage / R. Dhar, M.T. Scalfani, S. Blackburn, A.R. Zazulia, T. Videen, M. Diringer / Stroke. – 2012. – N43(7). – P. 1788-94.

96. Dolatowski K. Volume perfusion CT (VPCT) for the differential diagnosis of patients with suspected cerebral vasospasm: qualitative and quantitative analysis of 3D parameter map / K. Dolatowski, V. Malinova, A.M. Frölich, R. Schramm, U. Haberland, E. Klotz, D. Mielke, M. Knauth, P. Schramm / Eur J Radiol. – 2014. – Oct;83(10). – P. 1881-9. doi: 10.1016/j.ejrad.2014.06.020

97. Eicker S.O. The impact of early perfusion CT measurement after extracranial-intracranial bypass surgery: results of a pilot study / S.O. Eicker, K. Beseoglu, N. Etminan, B. Turowski, H.J. Steiger, D. Hänggi / Acta Neurochir Suppl. – 2011. – N112. – P. 25-9.

98. Enaba M.M. Multislice CT Angiography of Cerebral Aneurysms in

Nontraumatic Subarachnoid and Intraparenchymal Haemorrhage / M.M. Enaba, D. Brahim, E. Aboalnasr / Med. J. Cairo Univ. – 2012. – Vol. 80. – No. 2, June. – P. 173-178. www.medicaljournalofcairouniversity.com

99. Etminan N. Perfusion CT in patients with spontaneous lobar intracerebral hemorrhage: effect of surgery on perihemorrhagic perfusion / N. Etminan, K. Beseoglu, B. Turowski, H.J. Steiger, D. Hanggi / Stroke. – 2012. – N43(3). – P. 759-763.

100. Etminan N. Early Perfusion Computerized Tomography Imaging as a Radiographic Surrogate for Delayed Cerebral Ischemia and Functional Outcome After Subarachnoid Hemorrhage / N. Etminan, K. Beseoglu, H.-J. Heiroth, B. Turowski, H.S. Steiger, D. Hänggi / Stroke. – 2013. – N44. – P. 1260-1266.

101. Evered L. Postoperative cognitive dysfunction is independent of type of surgery and anesthetic / L. Evered, D.A. Scott, B. Silbert, P. Maruff / Anesth Analg. – 2011. – May;112(5). – P. 1179-85. doi: 10.1213/ANE.0b013e318215217e

102. Fahmi F. 3D movement correction of CT brain perfusion image data of patients with acute ischemic stroke / F. Fahmi, H.A. Marquering, J. Borst, G.J. Streekstra, L.F. Beenen, J.M. Niesten, B.K. Velthuis, Ch. B. L. Majoie, E. vanBavel / Neuroradiology. – 2014. – N56. – P. 445–452

103. Fang R. Tissue-specific sparse deconvolution for low-dose CT perfusion / R. Fang, T. Chen, P.C. Sanelli / Med Image Comput Comput Assist Interv. – 2013. – N16 (Pt 1). – P. 114-121.

104. Federau C. Intravoxel incoherent motion perfusion imaging in acute stroke: initial clinical experience / C. Federau, S. Sumer, F. Becce, P. Maeder, K. O'Brien, R. Meuli, M. Wintermark / Neuroradiology. – 2014. – N56. – P. 629–635. DOI 10.1007/s00234-014-1370-y

105. Feng T-Y. Subtraction CT angiography for the detection of intracranial aneurysms: A meta-analysis. / T-Y. Feng, X-F. Han, R. Lang, F. Wang, Q. Wu / Exp. Ther. Med. – 2016. May. – N11 (5). – P. 1930-1936

106. Ferrari F. Wall motion at 4D-CT angiography and surgical correlation in unruptured intracranial aneurysms: a pilot study / F. Ferrari, L. Cirillo, F. Calbucci, F.

Bartiromo, P. Ambrosetto, A. Fioravanti, M. Leonardi / J Neurosurg Sci. – 2016. – May 18

107. Francis P.L. Robust perfusion deficits in cognitively impaired patients with secondary-progressive multiple sclerosis / P.L. Francis, R. Jakubovic, P. O'Connor, L.Zhang, A.Eilaghi, L.Lee, T.J. Carolli, J.Mouannes-Srour, A.Feinstein, R.I.Aviv / AJNR Am J Neuroradiol. – 2013. – 34 (1). – P.62-67 DOI: https://doi.org/10.3174/ajnr.A3148

108. Frontera J.A. Acute ischemia after subarachnoid haemorrhage, relationship with early brain injury and impact on outcome: a prospective quantitative MRI study. / J.A. Frontera, W. Ahmed, V. Zach et al. / J Neurol Neurosurg Psychiatry. – 2015. – N86. – P. 71–78.

doi:10.1136/jnnp-2013-307313 pmid:24715224

109. Frontera J.A. The role of platelet activation and inflammation in early brain injury following subarachnoid hemorrhage / J.A. Frontera, J.J. Provencio, F.A. Sehba et al. / Neurocrit Care. – 2017. – N26. – P. 48–57.

doi:10.1007/s12028-016-0292-4 pmid:27430874

110. Futami K. Identification of the inflow zone of unruptured cerebral aneurysms: comparison of 4D flow MRI and 3D TOF MRA data / K. Futami, H. Sano, K. Misaki, M. Nakada, F. Ueda, J. Hamada / AJNR Am J Neuroradiol. – 2014. – N35. – P. 1363–70.

111. Greenberg E.D. Diagnostic accuracy of CT angiography and CT perfusion for cerebral vasospasm: a meta-analysis / E.D. Greenberg, R. Gold, M. Reichman et al. / AJNR Am J Neuroradiol. – 2010. – N31. – P. 1853-1860.

112. Goto M. Depiction of branch vessels arising from intracranial aneurysm sacs: Time-of-flight MR angiography versus CT angiography / M. Goto, A. Kunimatsu, M. Shojima, H. Mori, O. Abe, S. Aoki et al. / Clin Neurol Neurosurg. – 2014. – N126. – P. 177–84.

113. Grigorieva E. 4D CT-angiography as a predictor of growth of intracranial aneurysm / Grigorieva E., Krylov V., Lukyanchikov V., Polunina N. // Insights Imaging. - 2019. - 10(Suppl 1). - S1-S720

114. Grigorieva E. Evaluation of cerebral hemodynamics by CT perfusion in patients with intracranial aneurysms/ E. Grigoryeva, V.Krylov, I.Godkov, N. Polunina// Insights Imaging. – 2015. – 10(Suppl). – C0951

115. Guo W. Meta-analysis of diagnostic significance of sixty-four-row multi-section computed tomography angiography and three-dimensional digital subtraction angiography in patients with cerebral artery aneurysm. / W. Guo, X.Y. He, X.F. Li, D.X. Qian, J.Q. Yan, D.L. Bu et al. / J Neurol Sci. – 2014. – N346. – P. 197–203.

116. Hayakawa M. Detection of pulsation in unruptured cerebral aneurysms by ECG-gated 3D-CT angiography (4D-CTA) with 320-row area detector CT (ADCT) and follow-up evaluation results: assessment based on heart rate at the time of scanning / M. Hayakawa, T.Tanaka, A. Sadato, K. Adachi, K. Ito, N. Hattori, T. Omi, M. Oheda, K. Katada, K. Murayama, Y. Kato, Y. Hirose / Clin Neuroradiol. – 2014 Jun. – N 24(2). – P. 145-50.

doi: 10.1007/s00062-013-0236-8. Epub 2013 Aug 3

117. Heit J.J. Cerebral Angiography for Evaluation of Patients with CT Angiogram-Negative Subarachnoid Hemorrhage: An 11-Year Experience / J.J. Heit, G.T. Pastena, R.G. Nogueira, A.J. Yoo, T.M. Leslie-Mazwi, J.A. Hirsch, J.D. Rabinov / American Journal of Neuroradiology. – 2016 February. – N37 (2). – P. 297-304.

DOI: https://doi.org/10.3174/ajnr.A4503

118. Helbok R. Global cerebral edema and brain metabolism after subarachnoid hemorrhage / R. Helbok, S.B. Ko, J.M. Schmidt et al. / Stroke. – 2011. – N42. – P. 1534 –39.

119. Haider A.S. The Importance of Catheter Angiography in Computed Tomography Angiography Negative Subarachnoid Hemorrhage / A.S. Haider, C. Gottlich, A. Khahera, S. Vayalumkal, U. Khan, E.N. Arrey, J. Campbell, R. Thakur, S. Finn, K.F. Layton / Cureus. – 2017. – N 9(5). – e1254.

DOI 10.7759/cureus.1254

120. Hickmann A.K. The value of perfusion computed tomography in predicting clinically relevant vasospasm in patients with aneurysmal subarachnoid hemorrhage / A.K. Hickmann, S. Langner, M. Kirsch, J. Baldauf, C. Muller, A. Khaw et al. / Neurosurg

Rev. – 2013. – N36. – P. 267–278.

121. Hishikawa T. Cerebral Vasospasm in Patients over 80 Years Treated by Coil Embolization for Ruptured Cerebral Aneurysms / T. Hishikawa, Y. Takasugi, T. Shimizu, J. Haruma, M. Hiramatsu, K. Tokunaga, K. Sugiu, I. Date / Hindawi Publishing Corporation BioMed Research International. – V. 2014. – Article ID 253867. – 5 p.

dx.doi.org/10.1155/2014/253867

122. Hokari M. Treatment of Recurrent Intracranial Aneurysms After Clipping: A Report of 23 Cases and a Review of the Literature / M. Hokari, K. Kazumara, S. Ushikoshi, T. Sugiyama, K. Asaoka, K. Uchida, D. Shimbo, K. Itamoto, Yuka / World Neurosurgery. – 2016 Aug. – Vol.92. – P. 434-444.

123. Huang R.Y. Effect of region-of-interest placement in bolus tracking cerebral computed tomography angiography / R.Y. Huang, B.B. Chai, T.C. Lee / Neuroradiology. – 2013. – N55. – P. 1183–1188.

124. Huang A.P. Clinical application of perfusion computed tomography in neurosurgery / A.P. Huang, J.C. Tsai, L.T. Kuo et al. / J Neurosurg. – 2014. – N120(2). – P. 473-488

125. Huttunen T. Long-term excess mortality of 244 familial and 1502 sporadic one-year survivors of aneurysmal subarachnoid hemorrhage compared with a matched Eastern Finnish catchment population / T. Huttunen, M. von und Zu Fraunberg, T. Koivisto, et al. / Neurosurgery. – 2011. – N 68. – P.20-7

126. Ivanidze J. Evaluating blood-brain barrier permeability in delayed cerebral infarction after aneurysmal subarachnoid hemorrhage / J. Ivanidze, K. Kesavabhotla, O.N. Kallas et al. / AJNR Am J Neuroradiol. – 2015. – N36. – P. 850–54.

doi:10.3174/ajnr.A4207 pmid:25572949

127. Ivanidze J. Application of blood-brain barrier permeability imaging in global cerebral edema / J. Ivanidze, O.N. Kallas, A. Gupta et al./ AJNR Am J Neuroradiol. – 2016. – N37. – P. 1599–603.

doi:10.3174/ajnr.A4784 pmid:27127002

128. Ivanidze J. Effects of Radiation Exposure on the Cost-Effectiveness of CT Angiography and Perfusion Imaging in Aneurysmal Subarachnoid Hemorrhage / J.

Ivanidze, R.A. Charalel, I. Shuryak, D. Brenner, A. Pandya, O.N. Kallas, K. Kesavabhotla, A.Z. Segal, M.S. Simon, P.C. Sanelli / American Journal of Neuroradiology. – 2017 March. – N38 (3). – P. 462-468.

DOI: https://doi.org/10.3174/ajnr.A5034

129. Jabbarli R. Predictors of severity of cerebral vasospasm caused by aneurysmal sub-arachnoid hemorrhage / R. Jabbarli, S. Glasker, J. Weber, C. Taschner, M. Olschewski, V. Van Velthoven / J Stroke Cerebrovasc Dis. – 2013. – N22. – P. 1332–1339.

130. Jaeger M. Clinical significance of impaired cerebrovascular autoregulation after severe aneurysmal subarachnoid hemorrhage / M. Jaeger, M. Soehle, M.U. Schuhmann, J. Meixensberger / Stroke. – 2012. – N43. – P. 2097–2101.

131. Jeong W. Hemodynamics of cerebral aneurysms: computational analysis of aneurysm progress and treatment / W. Jeong, K. Rhee / Computational and Mathematical Methods in Medicine. – Vol.2012. – Atricle ID 782801. – 11p. doi:10.1155/2012/782801

132. Jing L. Analysis of Multiple Intracranial Aneurysms with Different Outcomes in the Same Patient After Endovascular Treatment / L. Jing, J. Liu, Y. Zhang, N. Paliwal, H. Meng, S. Wang, X. Yang / World Neurosurg. – 2016 Jul. – N91. – P. 399-408. doi: 10.1016/j.wneu.2016.04.072

133. John S. Long-term outcomes after reversible cerebral vasoconstriction syndrome / S. John, A.B. Singhai, L.Calabrese, K.Uchino, T.Hammad, S. Tepper, M. Stillman, B. Mills, T.Thankachan, R.A. Hajj-Ali / Cephalalgia. – 2016. – Apr;36(4). – P. 387-94. doi: 10.1177/0333102415591507

134. Juluru K. Effects of Increased Image Noise on Image Quality and Quantitative Interpretation in Brain CT Perfusion / K. Juluru, J.C. Shih, A. Raj, J.P. Comunale, H. Delaney, E.D. Greenberg, C. Hermann, Y.B. Liu, A. Hoelscher, N. Al-Khori, P.C. Sanelli / American Journal of Neuroradiology. – August 2013. – N34 (8). – P. 1506-1512.

DOI: https://doi.org/10.3174/ajnr.A3448

135. Kadasi L.M. Cerebral aneurysm wall thickness analysis using intraoperative microscopy: effect of size and gender on thin translucent regions / L.M. Kadasi, W.C. Dent, A.M. Malek / J Neurointerv Surg. – 2013. – N5. – P. 201– 06.

136. Kano H. Aneurysms Increase the Risk of Rebleeding After Stereotactic Radiosurgery for Hemorrhagic Arteriovenous Malformations / H. Kano, D. Kondziolka, J.C. Flickinger et al. / Stroke. – 2012. – N 43. – P. 2586-2591.

137. Kaufman T.J. Complications of diagnostic cerebral angiography: evaluation of 19,826 consecutive patients / T.J. Kaufman, J. Huston 3rd, J.N. Mandrekar et al. / Radiology. – 2007 June. – N243 (3). – P. 812-9.

138. Khan A.A. Angiogram negative subarachnoid hemorrhage: outcomes and the role of repeat angiography / A.A. Khan, J.D.S. Smith, M.A. Kirkman, F.J. Robertson, K. Wong, C. Dott, J.P. Grieve, L.D. Watkins, N.D. Kitchen / Clin Neurol Neurosurg. – 2013 Feb. – N 115 (8). – P. 1470-1475.

139. Killeen R.P. Comparison of CT perfusion and digital subtraction angiography in the evaluation of delayed cerebral ischemia /R.P. Killeen, A.I. Mushlin, C.E. Johnson et al. / Academic Radiology. – 2011. – N18(9). – P. 1094–1100.

140. Killeen R.P. Appropriate Use of CT Perfusion following Aneurysmal Subarachnoid Hemorrhage: A Bayesian Analysis Approach / R.P. Killeen, A. Gupta, C.E. Johnson, A.J. Tsiouris, J. Comunale, M.E. Fink, H.S. Mangat, A.Z. Segal, A.I. Mushlin, P.C. Sanelli / AJNR Am J Neuroradiol. – 2014 March. – N35(3). – P. 459–465. doi:10.3174/ajnr.A3767

141. Kistka H. Evidence-Based Cerebral Vasospasm Surveillance / H. Kistka, M.C. Dewan, J. Mocco / Neurol. Research Intern. – 2013. – N 2013: 256713. – P. 1–6

142. Kleinloog R. Visualization of the aneurysm wall: a 7.0-tesla magnetic resonance imaging study / R. Kleinloog, E. Korkmaz, J.J. Zwanenburg, H.J. Kuijf, F. Visser, R. Blankena et al. / Neurosurgery. – 2014. – N75. – P. 614–22. discussion 622

143. Kobata H. Intracranial extravasation of contrast medium during diagnostic CT angiography in the initial evaluation of subarachnoid hemorrhage: report of 16 cases and review of the literature / H. Kobata, A. Sugie., E. Yoritsune, T. Miyata, T. Toho / SpringerPlus . – 2013. – N 2. – P. 413 http://www.springerplus.com/content/2/1/413

144. Konczalla J. Cerebral vasospasm and delayed cerebral infarctions in 225 patients with non-aneurysmal subarachnoid hemorrhage: the underestimated risk of Fisher 3 blood distribution / J. Konczalla, S. Kashefiolasl, N. Brawanski et al. / Journal of NeuroInterventional Surgery. – Published Online First: 04 February 2016. doi: 10.1136/neurintsurg-2015-012153

145. Kunze E. Value of Perfusion CT, Transcranial Doppler Sonography, and Neurological Examination to Detect Delayed Vasospasmafter Aneurysmal Subarachnoid Hemorrhage / E. Kunze, M. Pham, F. Raslan, C. Stetter, J-Y. Lee, L. Solymosi, R-I. Ernestus, G.H. Vince, T. Westermaier/ Radiology Research and Practice. – Volume 2012. – Article ID 231206. – 6 pages. doi:10.1155/2012/231206

146. Kuramatsu J.B. Is Hypothermia Helpful in Severe Subarachnoid Hemorrhage? An Exploratory Study on Macro Vascular Spasm, Delayed Cerebral Infarction and Functional Outcome after Prolonged Hypothermia / J.B. Kuramatsu, R. Kollmar, S.T. Gerner, D. Madžar, A. Pisarčíková, D. Staykov, S.P. Kloska, A. Doerfler, I.Y. Eyüpoglu, S. Schwab, H.B. Huttner / Cerebrovasc Dis. – 2015. – 140(5-6). – P. 228-35. doi: 10.1159/000439178

147. Ladner T.R. Genetics of Cerebral Vasospasm / T.R. Ladner, S.L. Zuckerman, J. Mocco / Hindawi Publishing Corporation Neurology Research International. – V. 2013. – Article ID 291895. – 11 p. http://dx.doi.org/10.1155/2013/291895

148. Langner S. Perfusion CT scanning and CT angiography in the evaluation of extracranial-intracranial bypass grafts / S. Langner, S. Fleck, R. Seipel, H.W. Schroeder, N. Hosten, M.J. Kirsch / Neurosurg. – 2011. – Apr 114(4). – P. 978-83

149. Lavoie P. Residual flow after cerebral aneurysm coil occlusion: diagnostic accuracy of MR angiography / P. Lavoie, J.L. Gariépy, G. Milot, S. Jodoin, F. Bédard, F. Trottier, R. Verreault / Stroke. – 2012. – N43. – P. 740–746.

doi: 10.1161/STROKEAHA.111.635300

150. Lee K.W. Intracranial venous hemodynamics and rupture of cerebral aneurysm / K.W. Lee, F.Y. Tsai, W.L. Chen, C.K. Liu, C.L. Kuo / Neuroradiol J. – 2014 Dec. – N27(6). – P. 703-9. doi: 10.15274/NRJ-2014-10091

151. Lee Y. Current Controversies in the Prediction, Diagnosis, and Management of Cerebral Vasospasm: Where Do We Stand? / Y. Lee, S.L. Zuckerman, J. Mocco J / Hindawi Publishing Corporation Neurology Research International. – Volume 2013. – Article ID 373458. – 13 p. dx.doi.org/10.1155/2013/373458

152. Lefournier V. Perfusion CT to quantify the cerebral vasospasm following subarachnoid haemorrhage / V. Lefournier, A. Krainik, B. Gory, F. Derderian, P. Bessou, B. Fauvage, J-F. Le Bas, J-F. Payen / Journal of Neuroradiology. – 2010. – N37. – P. 284-291.

153. Lei Q. Endothelin-1 expression and alterations of cerebral microcirculation after experimental subarachnoid hemorrhage / Q. Lei, S. Li, R. Zheng, K. Xu, S. Li / Neuroradiology. – 2015. – N57. – P. 63–70.

154. Li H. Hemodynamic Features of Unruptured Cerebral Aneurysms before Rupture: A CFD Study. / H. Li, L. Chen, C.Huang, Y. Jiang, W. Wan, J. Dong, T. Peng / Computational Molecular Bioscience. – 2015. – N5. – P. 7-12.

155. Li K. Endovascular management for retreatment of postsurgical intracranial aneurysms / K. Li, Y.D. Cho, H.S. Kang, J.E. Kim, M.H. Han, Y.M. Lee / Neuroradiology. – 2013. – N55. – P. 1345–1353. DOI 10.1007/s00234-013-1270-6

156. Li M.H. Prevalence of unruptured cerebral aneurysms in Chinese adults aged 35 to 75 years: a cross-sectional study / M.H. Li, S.W. Chen, Y.D. Li, Y.C. Chen, Y.S. Cheng, D.J. Hu, H.Q. Tan, Q. Wu, W. Wang, Z.K. Sun, X.E. Wei, J.Y. Zhang, R.H. Qiao, W.H. Zong, Y. Zhang, W. Lou, Z.Y. Chen, Y. Zhu, D.R. Peng, S.X. Ding, X.F. Xu, X.H. Hou, W.P. Jia / Ann Intern Med. – 2013. – N159. – P. 514–521. doi: 10.7326/0003-4819-159-8-201310150-00004.

157. Li M.H. Accurate diagnosis of small cerebral aneurysms ≤5 mm in diameter with 3.0-T MR angiography / M.H. Li, Y.D. Li, B.X. Gu, Y.S. Cheng, W. Wang, H.Q. Tan, Y.C. Chen / Radiology. – 2014. – N271. – P. 553–560. doi: 10.1148/radiol.14122770.

158. Lin Ch.F. Prolonged Cerebral Circulation Time Is the Best Parameter for Predicting Vasospasm during Initial CT Perfusion in Subarachnoid Hemorrhagic Patients / Ch.F. Lin, S.P. Hsu, C.J. Lin, W.Y. Guo, C.H. Liao, W.F. Chu, S.C. Hung, Y.S. Shih,

Y.T. Lin / PLoS One. – 2016 Mar 17. – 11(3). – e0151772. doi: 10.1371/journal.pone.0151772. eCollection 2016.

159. Linkai Jing L. Morphologic and Hemodynamic Analysis in the Patients with Multiple Intracranial Aneurysms: Ruptured versus Unruptured / L. Linkai Jing, F. F. Jixing, W. Yang, H. Li, S. Wang, X. Yang, Y. Zhang / PLoS One. – 2015. DOI:10.1371/journal.pone.0132494

160. Lo B.W.Y. Clinical Outcome Prediction in Aneurysmal Subarachnoid Hemorrhage Using Bayesian Neural Networks with Fuzzy Logic Inferences / B.W.Y. Lo, R.L. Macdonald, A. Baker, M.A.H. Levine / Hindawi Publishing Corporation Computational and Mathematical Methods in Medicine. – V. 2013. – Article ID 904860. – 10 p. http://dx.doi.org/10.1155/2013/904860

161. Luo Z. Comparison of the accuracy of subtraction CT angiography performed on 320-detector row volume CT with conventional CT angiography for diagnosis of intracranial aneurysms / Z. Luo, D. Wang, X. Sun, T. Zhang, F. Liu, D. Dong, N.K. Chan, B. Shen / Eur J Radiol. 2012 Jan;81(1):118-22. doi: 10.1016/j.ejrad.2011.05.003

162. MacDonald M.E. Hemodynamic alterations measured with phasecontrast MRI in a giant cerebral aneurysm treated with a flow-diverting stent / M.E. MacDonald, P. Dolati, A.P. Mitha, M. Eesa, J.H. Wong, R. Frayne / Radiology Case Report. – 2015. – V.10: 2. – P. 1-8. DOI: 10.2484/rcr.v10i2.1109

163. MacDonald M.E. Flow and pressure measurements in aneurysms and arteriovenous malformations with phase contrast MR imaging / M.E. MacDonalds, P. Dolati, A.P. Mitha, J.H. Wong, R. Frayne. / Magn Reson Imaging. – 2016 Nov. – 34(9). – P. 1322-1328. doi: 10.1016/j.mri.2016.07.007

164. MacKinnon A.D. Acute subarachnoid haemorrhage: is a negative CT angiogram enough? / A.D. MacKinnon, A.G. Clifton, P.M. Rich / Clin Radiol. – 2013. – N68. – P. 232–238.

165. Malhorta A. Should patients be counseled about possible recurrence of perimesencephalic subarachnoid hemorrhage / A. Malhorta, X. Wu, R. Borse, C.C.

Matouk, K. Bulsara / World Neurosurg. – 2016 Oct. – N94:580. – e17-580.e22. doi: 10.1016/j.wneu.2016.07.112.

166. Malinova V. Early whole-brain CT perfusion for detection of patients at risk for delayed cerebral ischemia after subarachnoid hemorrhage / V. Malinova, K. Dolatowski, P. Schramm, O. Moerer, V. Rohde, D. Mielke / J Neurosurg. – 2015. – Dec 18. – P. 1-9.

167. Man F. Delay-sensitive and delay-insensitive deconvolution perfusion-CT: similar ischemic core and penumbra volumes if appropriate threshold selected for each / F. Man, J.T. Patrie, W. Xin, G. Zhu, O. Hou, P. Michel, A. Eskandari, T. Jovin, J. Xian, Z. Wang, M. Wintermark / Neuroradiology. – 2015. – N57. – P. 573–581.

168. Manhart M.T. Denoising and artefact reduction in dynamic flat detector CT perfusion imaging using high speed acquisition: first experimental and clinical results / M.T. Manhart, A. Aichert, T. Struffert, et al. / Phys Med Biol. – 2014. – N59(16). – P. 4505-4524.

169. Marder C.P. Subarachnoid Hemorrhage: Beyond Aneurysms / C.P. Marder, V. Narla, J.R. Fink, K.R. Fink / American Journal of Roentgenology. – 2014. – N202. – P. 25-37. http://www.ajronline.org/doi/full/10.2214/AJR.12.9749

170. Mathys C. Long-term impact of perfusion CT data after subarachnoid hemorrhage / C. Mathys, D. Martens, D.C. Reichelt, et al. / Neuroradiology. – 2013. – N55. – P. 1323-1331.

171. Matouk C.C. Vessel wall magnetic resonance imaging identifies the site of rupture in patients with multiple intracranial aneurysms: proof of principle / C.C. Matouk, D.M. Mandell, M. Gunel, K.R. Bulsara, A. Malhotra, R. Hebert et al. / Neurosurgery. – 2013. – N72. – P. 492–6. discussion 496.

172. Meng H. High WSS or low WSS? Complex interactions of hemodynamic with intracranial aneurysm initiation, growth and rupture: toward a unifying hypothesis / H. Meng, V.M. Tutino, J. Xiang, A. Sidduqui / Am.J. of Neuroradiol. – 2014. – N35. – P. 1254-62. doi.org/10.3174/ajnr.A3558

173. Meurer W.J. Clinical Guidelines for the emergency department evaluation of subarachnoid hemorrhage / W.J. Meurer, B. Walsh, G.M. Vilke, C.J. Coyne / J Emerg Med. – 2016 Jan. – N 50 (4). – P. 696-701.

174. Migdal V.L. Risk-benefit analysis of lumbar puncture to evaluate for nontraumatic subarachnoid hemorrhage in adult ED patients / V.L. Migdal, W.K. Wu, D. long, C.D. McNaughton, M.J. Ward, W.H. Self / Am J Emerg Medicine. – 2015 Jun. – N 33 (11). – P. 1597-1601.

175. Mills J.N. Advanced Imaging Modalities in the Detection of Cerebral Vasospasm / J.N. Mills, V. Mehta, J. Russin, A.P. Amar, A. Rajamohan, W.J. Mack / Neurology Research International. – 2012. – 2013. – 15p.

176. Miller T.R. Reversible Cerebral Vasoconstriction Syndrome, Part 1: Epidemiology, Pathogenesis, and Clinical Course / T.R. Miller, R. Shivashankar, M. Mossa-Basha, D. Gandhi / American Journal of Neuroradiology. – August 2015. – N36 (8). – P. 1392-1399. DOI: https://doi.org/10.3174/ajnr.A4214

177. Miller T.R. Reversible Cerebral Vasoconstriction Syndrome, Part 2: Diagnostic Work-Up, Imaging Evaluation, and Differential Diagnosis / T.R. Miller, R. Shivashankar, M. Mossa-Basha, D. Gandhi / American Journal of Neuroradiology. – September 2015. – N36 (9). – P. 1580-1588. DOI: https://doi.org/10.3174/ajnr.A4215

178. Millon D. Nontraumatic subarachnoid hemorrhage management: evaluation with reduced iodine volume at CT angiography / D. Millon, A.L. Derelle, P. Omoumi, M. Tisserand, E. Schmitt, S. Foscolo, R. Anxionnat, S. Bracard / Radiology. 2012 Jul. – 264(1). – P. 203-9.

doi: 10.1148/radiol.12111384

179. Min K-J. Infundibular dilation and aneurysm at the origin of the posterior communicating artery: differential diagnosis by CT angiography / K-J. Min, D-Y. Yoon, H-Ch. Kim, J-Y. Lee, B-M. Cho / Neuroradiology. – 2014. – N56. – P. 917–923. DOI 10.1007/s00234-014-1400-9

180. Mir D.I.A. CT perfusion for detection of delayed cerebral ischemia in aneurysmal subarachnoid hemorrhage: a systematic review and meta-analysis / D.I.A.

Mir, A. Gupta, A. Dunning, L. Puchi, C.L. Robinson, H.-A.B. Epstein, P.C. Sanelli / AJNR Am J Neuroradiol. – 2014 - N35(5). – P. 866 –871.

181. Mortimer A.M. The negative predictive value of CT angiography in the setting of perimesencephalic subarachnoid hemorrhage /A.M. Mortimer, A.P. Appelman, S.A. Renowden / Journal of NeuroInterventional Surgery. – 2016. – N8. – P. 728-731.

182. Murphy A. Low dose CT perfusion in acute ischemic stroke / A. Murphy, A. So, T-Y. Lee, S. Symons, R. Jakubovic, L. Zhang, R.I. Aviv / Neuroradiology. – 2014. – N56. – P. 1055–1062. DOI 10.1007/s00234-014-1434-z

183. Nagahata S. Wall enhancement of the intracranial aneurysms revealed by magnetic resonance vessel wall imaging using three-dimensional turbo spin-echo sequence with motion-sensitized driven-equilibrium: A sign of ruptured aneurysm? /S. Nagahata, M. Nagahata, M. Obara, R. Kondo, N. Minagawa, S. Sato, et al. / Clinical Neuroradiology. – September 2016. – V. 26, Issue 3. – 277–283p.

184. Nakae R. Transcranial Doppler ultrasonography for diagnosis of cerebral vasospasm after aneurysmal subarachnoid hemorrhage: mean blood flow velocity ratio of the ipsilateral and contralateral middle cerebral arteries / R. Nakae, H. Yokota, D. Yoshida, A. Teramoto / Neurosurgery. – 2011. – Vol. 69, no. 4. – 876– 883p.

185. Naraoka M. The Role of Arterioles and the Microcirculation in the Development of Vasospasm after Aneurysmal SAH / M. Naraoka, N. Matsuda, N. Shimamura, K. Asano, H. Ohkuma / BioMed Research International. – 2014. – V. 2014.ID 253746. – 9 p. Avaible at: http://dx.doi.org/10.1155/2014/253746

186. Ni W. Preliminary experience of 256-row multidetector computed tomographic angiography for detecting cerebral aneurysms / W. Ni, Y. Tian, H. Jiang / J Comput Assist Tomogr. – 2013. – N37. – P. 233–241.

187. Otite F. Impaired Cerebral Autoregulation Is Associated with Vasospasm and Delayed Cerebral Ischemia in Subarachnoid Hemorrhage / F. Otite, S. Susanne Mink, C.O. Tan, A. Puri, A.A. Zamani, A.M. Chou, S. Orzell, S. Purkayastha, R. Du, F.A. Sorond / Stroke. – 2014 March . – N45(3). – P. 677–682. doi:10.1161/STROKEAHA.113.002630.

188. Peterson E.C. Regulation of Cerebral Blood Flow / E.C. Peterson, Z. Wang,

G. Britz / International Journal of Vascular Medicine. – Volume 2011. – Article ID 823525. – 8 p. doi:10.1155/2011/823525

189. Poltem D. A Review: Hemodynamics of Cerebral Aneurysm with Mathematical Modeling / D. Poltem / International Mathematical Forum. – 2012. – 2687–2693.

190. Pyysalo L.M. Long term outcome after subarachnoid haemorrhage of unknown aetiology / L.M. Pyysalo, T. T. Niskakangas, L. H. Keski-Nisula et al. / J Neurol Neurosurg Psychiatry. – 2011. – Nov; 82(11). – P.1264–1266. doi: 10.1136/jnnp.2010.239335

191. Ramgren B. CT angiography in non-traumatic subarachnoid hemorrhage: the importance of arterial attenuation for the detection of intracranial aneurysms / B. Ramgren, R. Siemund, O.G. Nilsson, P. Höglund, E.M. Larsson, K. Abul-Kasim, I.M. Björkman-Burtscher / Acta Radiol. – 2015 Oct. – N56(10). – P. 1248-55. doi:10.1177/0284185114551976

192. Reichman M. Validation of a New Reference Standard for the Diagnosis of Vasospasm / M. Reichman, R. Gold, E. Greenberg, J. Ivanidze, E. Elias, J. Comunale, A.J. Tsiouris, C. Johnson, P.S. Sanelli / Acad Radiol. – 2010 September. – N 17(9). – P. 1083–1089. doi:10.1016/j.acra.2010.04.025

193. Roacha C.J. Appearance and impact of post-operative intracranial clips and coils on whole-brain CT angiography and perfusion / C.J. Roacha, C.L. Russell, E.H. Hansona, B. Bluett, W.W. Orrison / European Journal of Radiology. – 2012. – N 81. – P. 960–967

194. Romero K. Differences in cerebral perfusion deficits in mild traumatic brain injury and depression using single-photon emission computed tomography / K. Romero, S.E. Black, A. Feinstein / Front Neurol. – 2014. – Aug 20. – N 5. – P. 158. doi: 10.3389/fneur.2014.00158

195. Rowland M. J. Delayed cerebral ischaemia after subarachnoid haemorrhage: looking beyond vasospasm / M.J. Rowland, G. Hadjipavlou, M. Kelly, J. Westbrook, K. T.S. Pattinson / British J of Anaesthesia. – 2012. – N109 (3). – P. 315–29.

196. Sailer A.M. Diagnosing intracranial aneurysms with MR angiography: systematic review and meta-analysis / A.M. Sailer, B.A. Wagemans, P.J. Nelemans, R. de Graaf, W.H. van Zwam / Stroke. – 2014. – N 45. – P. 119–126. doi: 10.1161/ STROKEAHA.113.003133

197. Sanelli P.C. Using CT perfusion during the early baseline period in aneurysmal subarachnoid hemorrhage to assess for development of vasospasm / P.C. Sanelli, A. Jou, R. Gold, M. Reichman, E. Greenberg, M. John, Z. Cayci, I. Ugorec, A. Rosengart / Neuroradiology. – 2011. – N53. – P. 425–434.

198. Sanelli P.C. Evaluating CT perfusion using outcome measures of delayed cerebral ischemia in aneurysmal subarachnoid hemorrhage / P.C. Sanelli, N. Anumula, C.E. Johnson et al. / AJNR Am J Neuroradiol . – 2013. – N34. – P. 292–98. doi:10.3174/ajnr.A3225 pmid:22859289

199. Sanelli P.C. Cost-Effectiveness of CT Angiography and Perfusion Imaging for Delayed Cerebral Ischemia and Vasospasm in Aneurysmal Subarachnoid Hemorrhage / P.C. Sanelli, A. Pandya, A.Z. Segal, A. Gupta, S. Hurtado-Rua, J. Ivanidze, K. Kesavabhotla, D. Mir, A.I. Mushlin, M.G.M. Hunink / AJNR Am J Neuroradiol. – 2014 September. – N35(9). – P. 1714–1720. doi:10.3174/ajnr.A3947

200. Sanelli P.C. Delayed Cerebral Ischemia in Aneurysmal Subarachnoid Hemorrhage: Proposal of an Evidence-Based Combined Clinical and Imaging Reference Standard / P.C. Sanelli, S. Kishore, A. Gupta, H. Mangat, A. Rosengart, H. Kamel, A. Segal / American Journal of Neuroradiology. – December 2014. – N35 (12). – P. 2209-2214. doi.org/10.3174/ajnr.A3782

201. Sayer D. An observational study of 2,248 patients presenting with headache, suggestive of subarachnoid hemorrhage, who received lumbar punctures following normal computed tomography of the head / D. Sayer, B. Bloom, K. Fernando, S. Jones, S. Benton, S. Dev, S. Deverapalli, T. Harris / Acad Emerg Med. – 2015 Nov. – N 22(11). – P. 1267-73. doi: 10.1111/acem.12811

202. Shin B.J. Does the Location of the Arterial Input Function Affect Quantitative CTP in Patients with Vasospasm? / B.J. Shin, N. Anumula, S. Hurtado-Ru´a , P. Masi, R. Campbell, R. Spandorfer, A. Ferrone, T. Caruso, J. Haseltine, C. Robinson,

A. Gupta, P.C. Sanelli / AJNR Am J Neuroradiol. – 2014. – N35. – P.49 –54. doi.org/10.3174/ajnr.A3655

203. Schnell S. Three- dimensional hemodynamics in intracranial aneurysms: influence of size and morphology / S. Schnell, S.A. Ansari, P. Vakil, M. Wasielewski, M.L. Carr, M.C. Hurley et al. / J Magn Reson Imaging. – 2014. – N39. – P.120–31.

204. Schneiders J.J. Additional value of intra-aneurysmal hemodynamics in discriminating ruptured versus unruptured intracranial aneurysms / J.J. Schneiders, H.A. Marquering, P. van Ooij, R. van den Berg, A.J. Nederveen, D. Verbaan et al. / AJNR Am J Neuroradiol. – 2015. – N36. – P. 1920–6

205. Scott R.B. Cognitive Outcomes with Endovascular Coiling of Ruptured Intracranial Aneurysms Neuropsychological Outcomes from the International Subarachnoid Aneurysm Trial (ISAT) / R.B. Scott, F. Eccles, A. J. Molyneux, R.S.C. Kerr, P. M. Rothwell, K. Carpenter / Stroke – 2010. – N41. – P.1743-1747

206. Shankar J.J. CT angiography for evaluation of cerebral vasospasm following acute subarachnoid haemorrhage / J.J. Shankar, I.Y. Tan, T. Krings, K. Terbrugge, R. Afid / Neuroradiology. – 2012 Mar. – N54(3). – P. 197-203.

doi: 10.1007/s00234-011-0876-9. Epub 2011 May 4

207. Sforza D.M. Hemodynamics in growing and stable cerebral aneurisms / D.M. Sforza, K. Kono, S. Tateshima, F. Vinuela, Ch. Putman, J.R. Cebral / J Neurointerv Surg. – 2016. – Apr 4;8(4). – P. 407-12.

208. Steiner T. European Stroke Organization Guidelines for the Management of Intracranial Aneurysms and Subarachnoid Haemorrhage / T. Steiner, S. Juvela, A. Unterberg, C.J.M. Forsting, G. Rinkel / Cerebrovasc Dis. – 2013. – N35. – P. 93–112.

209. Strong A.J. Cortical spreading ischemia in the absence of proximal vasospasm after aneurysmal subarachnoid hemorrhage: evidence for a dual mechanism of delayed cerebral ischemia / A.J. Strong, R.L. Macdonald / Journal of Cerebral Blood Flow & Metabolism. – 2012. – N32. – P. 201–202.

210. Sun H. Evaluating the Diagnostic Accuracy of Ct Perfusion in Patients with Cerebral Vasospasm after Aneurysm Rupture: A Meta-Analysis / H. Sun, H. Zhang, J.

Ma, Y. Liu, C. You / Turk Neurosurg. – 2014. – V. 24: 5. – P. 757-762. DOI: 10.5137/1019-5149.JTN.9914-13.1

211. Sun H. Evaluating the Diagnostic Accuracy of Ct Perfusion in Patients with Cerebral Vasospasm After Aneurysm Rupture: A Meta-Analysis / H. Sun, H. Zhang, J. Ma, Y. LIu, C. You / Turk Neurosurg. – 2014. – Vol. 24. – No 5. – P. 757-762.

212. Taki W. Factors predicting retreatment and residual aneurysms at 1 year after endovascular coiling for ruptured cerebral aneurysms: Prospective Registry of Subarachnoid Aneurysms Treatment (PRESAT) in Japan / W. Taki / Neuroradiology. – 2012. – N54. – P. 597–606. DOI 10.1007/s00234-011-0945-0

213. Tan C.O. The role of myogenic mechanisms in human cerebrovascular regulation / C.O. Tan, J.W. Hamner, J.A. Taylor / J Physiol. – 2013. – N591. – P. 5095–5105. pt 20

214. Thomas L.E. Low risk for subsequent subarachnoid hemorrhage for emergency department patients with headache, bloody cerebrospinal fluid, and negative findings on cerebrovascular imaging / L.E. Thomas, A.D. Czuczman, A.B. Boulanger, D.A. Peak, E.S. Miller, D.F.M. Brown, K.A. Marill / J Neurosurg. 2014. – N121. – P.24-31

215. Thompson B.G. Guidelines for the Management of Patients with Unruptured Intracranial Aneurysms A Guideline for Healthcare Professionals from the American Heart Association/American Stroke Association/ B.G. Thompson, R.D. Brown, S. Amin-Hanjani, J.P. Broderick, K.M. Cocroft et al. / Stroke. – 2015. – N46. – P. 2368-2400. DOI: 10.1161/STR.0000000000000070

216. Tong E. CTA-enhanced perfusion CT: an original method to perform ultra-low-dose CTA-enhanced perfusion CT / E. Tong, M. Wintermark / Neuroradiology. – 2014. – N56. – P. 955–964.

217. UCAS Japan Investigators; Morita A, Kirino T, Hashi K, Aoki N, Fukuhara S, Hashimoto N, Nakayama T, Sakai M, Teramoto A, Tominari S, Yoshimoto T. The natural course of unruptured cerebral aneurysms in a Japanese cohort / A. Morita, T. Kirino, K. Hashi, N. Aoki, S. Fukuhara, N. Hashimoto, T. Nakayama, M. Sakai, A.

Teramoto, S. Tominari, T. Yoshimoto / N Engl J Med. – 2012. – N366. – P. 2474–2482. doi: 10.1056/ NEJMoa1113260.

218. Umeda Y. Novel Dynamic Four-Dimensional CT Angiography Revealing 2-Type Motions of Cerebral Arteries / Y. Umeda, F. Ishida, K. Hamada, K. Fukazawa, Y. Miura, N. Toma, H. Suzuki, S. Matsushima, S. Shimosaka, W. Taki W / Stroke. – 2011. – N42. – P. 815-818.

219. Vanrossomme A.E. Intracranial aneurysms: Wall motion analysis for prediction of rupture / A.E. Vanrossomme, O.F. Eker, J.P. Thiran, G.P. Courbebaisse, K. Zouaoui Boudjeltia / AJNR Am J Neuroradiol. – 2015. – N36. – P. 1796–1802.

220. Vatter H. Perfusion-diffusion mismatch in MRI to indicate endovascular treatment of cerebral vasospasm after subarachnoid haemorrhage / H. Vatter, E. Güresir, J. Berkefeld, J. Beck, A. Raabe, R. du Mesnil de Rochemont, V. Seifert, S. Weidauer / J Neurol Neurosurg Psychiatry. – 2011. – Aug;82(8). – P. 876-83. doi: 10.1136/jnnp.2010.219592

221. Vergouwen M.D. Definition of delayed cerebral ischemia after aneurysmal subarachnoid hemorrhage as an outcome event in clinical trials and observational studies: proposal of a multidisciplinary research group / M.D. Vergouwen, M. Vermeulen, J. Van Gijn, G.J. Rinkel, E.F. Wijdicks, J.P. Muizelaar et al. / Stroke. – 2010. – N41. – P. 2391–2395.

222. Vlak M.H. Prevalence of unruptured intracranial aneurysms, with emphasis on sex, age, comorbidity, country, and time period: a systematic review and meta-analysis / M.H. Vlak, A. Algra, R. Brandenburg, G.L. Rinkel GJ / Lancet Neurol. – 2011. – N10. – P. 626–636. doi: 10.1016/S1474-4422(11)70109-0

223. Vlak M.H. Trigger factors for rupture of intracranial aneurysms in relation to patient and aneurysm characteristics / M.H. Vlak, G.J. Rinkel, P. Greebe, J.G. van der Bom, A. Algra / J Neurol. – 2012. – N 259(7). – P.1298-1302. 2.

224. Vakil P. Quantifying intracranial aneurysm wall permeability for risk assessment using dynamic contrast-enhanced MRI: A pilot study / P. Vakil, S.A. Ansari, C.G. Cantrell, C.S. Eddleman, F.H. Dehkordi, J. Vranic et al. / AJNR Am J Neuroradiol. – 2015. – N36. – P.953–9.

225. Wagner M. Metabolic Changes in Patients with Aneurysmal Subarachnoid Hemorrhage Apart from Perfusion Deficits: Neuronal Mitochondrial Injury? / M. Wagner, A. Jurcoane, C. Hildebrand, E. Güresir, H. Vatter, F.E. Zanella, J. Berkefeld, U. Pilatus, E. Hattingen / American Journal of Neuroradiology. – August 2013. – N34 (8). – P. 1535-1541. https://doi.org/10.3174/ajnr.A3420

226. Walcott B.P. Predictive modeling and in vivo assessment of cerebral blood flow in the management of complex cerebral aneurysms / B.P. Walcott, C. Reinshagen, C.J. Stapleton, O. Choudhri, V. Rayz, D. Saloner, M.T. Lawton/ J Cereb Blood Flow Metab. – 2016. – Jun;36(6). – P. 998-1003. doi: 10.1177/0271678X16641125

227. Wang H. 320-Detector row CT angiography for detection and evaluation of intracranial aneurysms: comparison with conventional digital subtraction angiography / H. Wang, W. Li, H. He, L. Luo, C. Chen, Y. Guo / Clin Radiol. – 2013. – N68. – e15–e20. doi: 10.1016/j.crad.2012.09.001

228. Ward M.J. Cost-effectiveness of diagnostic strategies for evaluation of suspected subarachnoid hemorrhage in the emergency department / M.J. Ward, J.B. Bonomo, O. Adeoye, A.S. Raja, J.M. Pines / Acad Emerg Med. – 2012. – Oct;19(10). – P. 1134-44. doi: 10.1111/j.1553-2712.2012.01455.x

229. Weimer J.M. Acute Cytotoxic and Vasogenic Edema after Subarachnoid Hemorrhage: A Quantitative MRI Study / J.M. Weimer, S.E. Jones, J.A. Frontera / American Journal of Neuroradiology. – 2017 May. – N38 (5). – P. 928-934. https://doi.org/10.3174/ajnr.A5181

230. Westermaier T. Value of transcranial Doppler, perfusion-CT and neurological evaluation to forecast secondary ischemia after aneurysmal SAH / T. Westermaier, M. Pham, C. Stetter, N. Willner et al. / Neurocrit.Care. – 2014.Jun. – N20(3). – P. 406-12.

231. Wintermark M. Cerebral perfusion CT: Technique and clinical applications / M. Wintermark, R. Sincic, D. Sridhar, J.D. Chien / Journal of Neuroradiology. – 2008. – N 35. – P. 253-260.

232. Wintermark M. ACR–ASNR–SPR Practice Parameter for the Performance of Computed Tomography (Ct) Perfusion in Neuroradiologic Imaging / M. Wintermark,

K.K. Erickson, S. Pruthi et al. – 2017. Resolution 18. https://Www.Acr.Org/~/Media/Acr/Documents/Pgts/Guidelines/Ct_Perfusion.Pdf

233. Woodruff M. T. Pathophysiology, treatment and animal and cellular models of human ischemic stroke / M.T. Woodruff , J. Thundyl, T. Sung-Chun, G.Ch. Sobey / Molecular Neurodegeneration. – 2011. – P.6-11.

234. Wu Q. CT perfusion imaging of cerebral microcirculatory changes following subarachnoid hemorrhage in rabbits: Specific role of endothelin-1 receptor antagonist/ Wu Q., Zheng R., Wang J., Wang J., Li S / Brain Res. - 2018. - Dec 15;1701 - P.196-203

235. Xing W. Sixty-four-row multislice computed tomographic angiography in the diagnosis and characterization of intracranial aneurysms: comparison with 3D rotational angiography / W. Xing, W. Chen, J. Sheng, Y. Peng, J. Lu, X. Wu et al. / World Neurosurg. – 2011. – N76. – P. 105–13.

236. Yoon N.K. Imaging of cerebral aneurysm: a clinical perspective / N.K. Yoon, S. McNally, Ph. Taussky, M.S. Park / Neurovascular Imaging. – 2016. – N2. – P. 6.

237. Yuan M.K. The risk of cataract associated with repeated head and neck CT studies: a nationwide population-based study / M.K. Yuan, D.C. Tsai, S.C. Chang et al. / AJR Am J Roentgenol. – 2013. – N201. – P. 626–30. doi:10.2214/AJR.12.9652 pmid:23971456

238. Zabihyan S. The utility of perfusion CT and CT angiography on early diagnosis and the management of vasospasm after subarachnoid hemorrhage / S. Zabihyan, H. Baharvahdat, S. Nekooei, A.R. Sabah / Rev Clin Med. – 2015. – Vol 2 (No 2) – P. 88-91

239. Zhu G. Computed tomography workup of patients suspected of acute ischemic stroke: perfusion computed tomography adds value compared with clinical evaluation, noncontrast computed tomography, and computed tomography angiogram in terms of predicting outcome / G. Zhu, P. Michel, A. Aghaebrahim, J.T. Patrie, W. Xin, A. Eskandari, W. Zhang, M. Wintermark / Stroke. – 2013 Apr. – N44(4). – P. 1049-55. doi: 10.1161/STROKEAHA.111.674705